

Treatment of Shoulder Impingement Syndrome in Adolescent Tennis Players

PABLO PRIETO GONZÁLEZ^{1*}
MEHDI BEN BRAHIM¹

¹Physical Education Health and Recreation Department.
Prince Sultan University (Riyadh, Saudi Arabia)

* Correspondence: Pablo Prieto González (pprieto@psu.edu.sa)

Abstract

Introduction. Tennis is currently one of the most popular sports. However, practicing tennis sometimes leads to the appearance of injuries, and shoulder impingement syndrome is one of the most common. **Objective.** The goal of this study is to verify the efficacy of physical exercise in the treatment of shoulder impingement syndrome in adolescent tennis players. **Method.** 32 adolescent tennis players at the amateur level were chosen to participate in this study, in which a physical exercise program was applied which sought to reverse some of the alterations commonly associated with shoulder impingement syndrome. **Results.** 29 of the 32 participants responded successfully to the treatment within 35 days. **Discussion.** The design of the intervention used, which was based on performing physical exercise, affected key aspects of this injury, such as the need to increase the subacromial space, foster shoulder stability and avoid the interruption of the practice of physical activity. **Conclusion.** The design of the intervention used was proven effective in treating shoulder impingement syndrome.

Keywords: shoulder impingement syndrome, scapulohumeral joint, physical exercise, tennis

Introduction

Tennis is currently a sport which has as many practitioners as it does spectators. In Spain in 2015, 14% of people who practiced some kind of sport chose tennis (Sub-Directorate General of Statistics and Studies. General Technical Secretariat. Ministry of Education, Culture and Sport, 2015). The number of federation licenses that same year was 81 581 (Royal Spanish Tennis Federation, 2015). This sport was also the third

Tratamiento del síndrome subacromial en tenistas adolescentes

PABLO PRIETO GONZÁLEZ^{1*}
MEHDI BEN BRAHIM¹

¹Physical Education Health and Recreation Department.
Universidad Príncipe Sultán (Riyadh, Arabia Saudi)

* Correspondencia: Pablo Prieto González (pprieto@psu.edu.sa)

Resumen

Introducción. El tenis es en la actualidad uno de los deportes que goza de mayor popularidad. Sin embargo, su práctica conlleva en ocasiones la aparición de lesiones, siendo el síndrome subacromial una de las más habituales. **Objetivo.** A través del presente estudio se pretendía verificar la eficacia del ejercicio físico en el tratamiento del síndrome subacromial en tenistas adolescentes. **Método.** 32 tenistas adolescentes de nivel *amateur* fueron seleccionados para participar en esta investigación, en la que se aplicó un programa de ejercicio físico progresivo que pretendía revertir algunas de las alteraciones comúnmente asociadas al síndrome subacromial. **Resultados.** 29 de los 32 participantes respondieron con éxito al tratamiento en un período inferior a 35 días. **Discusión.** El diseño de intervención empleado, basado en la realización de ejercicio físico, permitió incidir en aspectos claves de esta lesión, como son: la necesidad de incrementar el espacio subacromial, favorecer la estabilidad glenohumeral y evitar la interrupción de la práctica de actividad física. **Conclusión.** El diseño de intervención empleado se mostró eficaz en el tratamiento del síndrome subacromial.

Palabras clave: síndrome subacromial, articulación escapulo humeral, ejercicio físico, tenis

Introducción

En la actualidad, el tenis es un deporte que cuenta con un elevado número tanto de practicantes como de espectadores. En el caso de España, en el año 2015, el 14% de las personas que practicaron alguna modalidad deportiva, optaron por el tenis (Subdirección General de Estadística y Estudios. Secretaría General Técnica. Ministerio de Educación, Cultura y Deporte, 2015). El número de licencias federativas en ese mismo año alcanzó las 81 581 (Real Federación Española de Tenis,

most popular spectator sport viewed by Spaniards, 39.4% of whom watch it (Sub-Directorate General of Statistics and Studies. General Technical Secretariat. Ministry of Education, Culture and Sport, 2015). However, despite its popularity, the practice of this sport, just as with many other sports disciplines, inevitably leads to the appearance of injuries which cause a high degree of human suffering and a significant economic cost and limit or prevent participation in physical and sport activities. In fact, problems related to injuries and health are the third most common reason why Spaniards stop practicing sport; specifically, 21% of people who stop practicing sport in our country do so for this reason (García Ferrando & Llopis Goig, 2011).

In studies performed with adolescents, it has been found that up to 15.4% of the subjects surveyed who stopped practicing sport stated that they had done so because of injuries (Macarro Moreno, Romero Cerezo, & Torres Guerrero, 2010).

In the specific case of adolescent tennis players, we should first consider that the most common injuries are those caused by repetitive micro-injuries (Ben Kibler & Safranb, 2005). Of all of them, those affecting the shoulder are relatively frequent; indeed, some studies situate their frequency at 14.8% (Sansiseña & Rueda, 2011). In this sense, numerous studies have revealed that the practice of what are called “overhead sports” (sports in which the upper limb works above the head) increases the risk of suffering from injuries in the dominant shoulder. Furthermore, the analysis of image diagnostic tests has verified that the prevalence of shoulder injuries in former elite tennis players is higher than in the control group (Maquirriain, Ghisi, & Amato, 2006). There are also studies that show that tennis players who present pain in their dominant shoulder have a smaller subacromial space behind the joint capsule, an internal rotation deficit, an increase in the range of movement in external rotation and a strength deficit in external rotation compared to tennis players who did not mention pain (Marcondes, De Jesus, Bryk, De Vasconcelos, & Fukuda, 2013).

With regard to the causes leading to injuries in the shoulder joint during the practice of tennis, it has

2015). Este deporte fue, además, el tercer espectáculo deportivo más visto por la población española, con un seguimiento del 39.4% (Subdirección General de Estadística y Estudios. Secretaría General Técnica. Ministerio de Educación, Cultura y Deporte, 2015). Sin embargo, y a pesar de su popularidad, la práctica de este deporte, al igual que ocurre con otras muchas disciplinas deportivas, conlleva inevitablemente la aparición de lesiones que ocasionan un elevado sufrimiento humano, un gran coste económico y limitan o impiden la participación en actividades fisicodeportivas. De hecho, los problemas relacionados con las lesiones y la salud constituyen el tercer motivo de abandono de la práctica deportiva entre los españoles, de tal modo que un 21% de las personas que deja de practicar deporte en nuestro país lo hace por este motivo (García Ferrando & Llopis Goig, 2011).

En estudios realizados con población en edad adolescente, se ha comprobado que hasta un 15.4% de los sujetos encuestados que dejaron la práctica deportiva manifiestan haberlo hecho a causa de las lesiones (Macarro Moreno, Romero Cerezo, & Torres Guerrero, 2010).

En el caso concreto de tenistas en edad adolescente, debemos considerar en primer lugar que las lesiones más comunes son las que se generan a través de microtraumatismos repetitivos (Ben Kibler & Safranb, 2005). De todas ellas, las que afectan al hombro son relativamente frecuentes, hasta el punto de que algunos estudios sitúan su nivel de incidencia en un 14.8% (Sansiseña & Rueda, 2011). En este sentido, numerosos estudios han puesto de manifiesto que la práctica de los denominados *overhead sports* (deportes en los que el miembro superior actúa por encima de la cabeza), incrementa el riesgo de padecer lesiones en el hombro dominante. Además, a través del análisis de pruebas de diagnóstico con imagen se ha verificado que la prevalencia de lesiones glenohumorales en extenistas de élite es superior a la de los grupos control (Maquirriain, Ghisi, & Amato, 2006). Existen también investigaciones que reflejan que los jugadores de tenis que presentan dolor en su hombro dominante poseen, en relación con los tenistas que no refieren dolor, un espacio subacromial disminuido en la parte posterior de la cápsula articular, déficit en la rotación interna, incremento del rango de movimiento en la rotación externa, y déficit de fuerza en la rotación externa (Marcondes, De Jesus, Bryk, De Vasconcelos, & Fukuda, 2013).

En cuanto a las causas que generan lesiones en la articulación del hombro durante la práctica del tenis, se ha

been found that serves and volleys are the two technical moves that often cause pain in tennis players' dominant shoulder. This is due to the following reasons (Reuben & Ingber, 2000):

- The upper extremity is taken to the maximum abduction and extension when preparing for the serve.
- The extremity is repeatedly circumducted above the head
- The arm is launched forward at high speed in the execution of both serves and volleys, given that both technical moves generally affect the rotator cuff, with particular effects on the supraspinatus tendon.

It is also essential to bear in mind that the shoulder joint has three degrees of freedom and is the human joint with the highest levels of flexibility and mobility. Without a doubt, these two circumstances indeed hinder shoulder stability (Maquirriain et al., 2006). Therefore, all of these particularities condition aspects such as the type, frequency and seriousness of the injuries that occur in this joint and should therefore be borne in mind in the processes of diagnosis, prevention and rehabilitation.

On the other hand, it should also be borne in mind that even though there are numerous pathologies that affect the shoulder joint (distensions, arthritis, dislocations, fractures, bursitis, tendinitis, frozen shoulder, etc.), shoulder impingement syndrome is the most frequent. In fact, 70% of shoulder pain is related to injuries in the rotator cuff (Suárez Sanabria & Osorio Patiño, 2013). Shoulder impingement syndrome is also the third most common reason for visits to primary care physicians in Spain, and it has reached a prevalence of 78% of inhabitants (Marín-Gómez et al., 2006). It is also an injury that affects athletes at a younger age and more frequently than the rest of the population (Asunción Reyes López, 2012). On this point, we should note that shoulder impingement syndrome was defined for the first time by Neer in 1972 as a pathology in which the rotator cuff is compressed against the different structures that comprise the acromial arch: acromion, acromioclavicular joint, coracoacromial ligament and coracoid process (Vilar Orellana & Sureda Sabaté, 2005). The high

podido apreciar que el servicio y el remate son los dos gestos técnicos que ocasionan frecuentemente dolor en el hombro dominante de los tenistas. Esto se debe a los siguientes motivos (Reuben & Ingber, 2000):

- La extremidad superior se lleva a la máxima abducción y extensión en la preparación del servicio.
- La realización de repetidas circunducciones de la extremidad por encima de la cabeza
- El brazo es lanzado hacia adelante a gran velocidad en la ejecución tanto del servicio como del remate, dado que ambos gestos técnicos afectan generalmente al manguito de los rotadores, con especial incidencia en el tendón supraespinoso.

También es preciso tener en cuenta que la articulación del hombro dispone de tres grados de libertad siendo la articulación del ser humano con mayores niveles de flexibilidad y movilidad. Y sin duda, estas dos circunstancias dificultan la propia estabilidad glenohumeral (Maquirriain et al., 2006). Por lo tanto, todas estas particularidades condicionan aspectos como el tipo, frecuencia y gravedad de las lesiones que se producen en este núcleo articular, y por tanto, deben ser tenidas en cuenta en los procesos de diagnóstico, prevención y rehabilitación.

Por otra parte, se debe tener en cuenta también que a pesar de que existen numerosas patologías que afectan a la articulación del hombro (distensiones, artritis, luxaciones, fracturas, bursitis, tendinitis, hombros congelados, etc.), el síndrome subacromial es la más frecuente. De hecho, un 70% de las omalgias están relacionadas con lesiones en el manguito de los rotadores (Suárez Sanabria & Osorio Patiño, 2013). El síndrome subacromial supone además el tercer motivo de consulta en atención primaria en España, y se han alcanzado cifras de prevalencia/punto de 78 por 1000 habitantes (Marín-Gómez et al., 2006). Se trata además de una lesión que afecta a una edad temprana y con mayor frecuencia a los deportistas que al resto de la población (Asunción Reyes López, 2012). En este punto, cabe reseñar que el síndrome subacromial fue definido por primera vez por Neer en 1972, como una patología en la que se produce una compresión del manguito de los rotadores contra las diferentes estructuras que conforman el arco acromial: acromion, articulación acromioclavicular, ligamento acromiocracoideo y apófisis coracoides (Vilar Orellana & Sureda Sabaté, 2005). La elevada incidencia del síndrome del desfiladero subacromial ha sido ob-

incidence of shoulder pain syndrome has been studied by teams of researchers, so the scholarly literature contains numerous publications which describe aspects related to its epidemiology, etiology, diagnosis and treatment. In this sense, it is important to bear in mind that the main reasons why this injury occurs are the following (Maquirriain et al., 2006):

- decrease in the subacromial space;
- absence of stability in the joint;
- subchondral sclerosis;
- cystic changes, and
- presence of osteophytes.

Of these five elements, the first two can be directly reversed via physical exercise. Therefore, these are two factors that should be taken into account in the rehabilitation process of shoulder impingement syndrome.

In the specific case of decrease in the subacromial space, there is yet another factor which should be considered: through the analysis of the morphology of the scapulohumeral joint in humans, three different kinds of acromia have been found: type I or flat, type II or curved and type III or hook-shaped. Seventeen percent of the subjects show a type I or flat acromion, 43% show type II or curved and 40% type III or hook-shaped. Subjects who have a hook-shaped acromion suffer rotator cuff injuries more frequently (Cavalcanti Torres et al., 2007), and this clearly hinders the rehabilitation process of shoulder impingement syndrome.

In any case, despite the complexity of both the shoulder joint and shoulder impingement syndrome itself, there are numerous studies in the scholarly literature which have analyzed the efficacy of the different kinds of treatment used on this injury, and in fact physical exercise has been shown to be an effective therapy (Zhou, 2014). Nonetheless, it is essential to establish more specific points of action when prescribing treatments so that protocols adapted to the characteristics of the subject and their injury can be established.

jeto de estudio por parte de equipos de investigación. De este modo, existen en la literatura científica numerosas publicaciones que recogen aspectos relativos a su epidemiología, etiología, diagnóstico y tratamiento. En este sentido, es importante tener presente que los principales motivos por los que se produce esta lesión son las siguientes (Maquirriain et al., 2006):

- disminución del espacio subacromial;
- ausencia de estabilidad de la articulación;
- esclerosis subcondral;
- cambios quísticos, y
- presencia de osteofitos.

De estos cinco elementos, los dos primeros se pueden revertir de forma directa a través del ejercicio físico. Por tanto, nos encontramos ante dos aspectos que se deben tener muy en cuenta en el proceso de rehabilitación del síndrome subacromial.

En el caso concreto de la disminución del espacio subacromial, aparece además otro factor adicional que se debe considerar: a través de análisis de la morfología de la articulación escapulohumeral en personas, se ha constatado la existencia de 3 tipos diferentes de acromion: tipo I o plano, tipo II o curvo y de tipo III o ganchudo. El 17% de los sujetos presentan un acromion tipo I o plano, el 43% de tipo II o curvo, y el 40% de tipo III o ganchudo. Aquellos sujetos que poseen un acromion en forma de gancho sufren con más frecuencia lesiones en el manguito de los rotadores (Cavalcanti Torres et al., 2007). Y sin duda, esta circunstancia dificulta el proceso de rehabilitación del síndrome subacromial.

En cualquier caso, y pese a la complejidad tanto de la articulación del hombro como del propio síndrome subacromial, existen numerosos estudios en la literatura científica que han analizado la eficacia de los diferentes tipos de tratamiento empleados en esta lesión, y la realidad es que el ejercicio físico se ha mostrado como una terapia eficaz (Zhou, 2014). Aun así, es preciso establecer pautas más concretas de actuación a la hora de prescribir tratamientos de modo que se puedan establecer protocolos adaptados a las características del sujeto y de la propia lesión.

Objective

The objective of this study was to verify the efficacy of a physical exercise program in treating adolescent tennis players diagnosed with subacromial pain syndrome.

Method and Materials

Subjects

32 amateur tennis players diagnosed by medical staff with shoulder impingement syndrome ($n = 32$, 21 males and 11 females) between the ages of 12 and 18 (mean age: 15.1 ± 2.17 ; height: 172.9 ± 6.45 ; weight: 53.11 ± 9.29 ; BMI: 17.69 ± 2.01) were chosen to participate in this study. The subjects chosen trained at least three times per week with a volume of no lower than 6 hours of practice per week. Of the 32 participants, 29 were right-handed and 3 were left-handed. Only two of them did a one-handed backhand. The tennis players who participated in this research project held the corresponding federation license issued by the Madrid Tennis Federation, and they all participated regularly in regional competitions. In order to be included in this study, they had to also meet the following requirements:

1. A positive result on at least one of the two following tests that functionally assess the shoulder:

- Painful arc maneuver: Used to assess subacromial compromise.
- Jobe test: Used to verify the existence of tendinitis in the supraspinatus tendon.

2. Mention pain in the dominant shoulder during or after practice in tennis training sessions or participation in competitions.

IT and Statistical Resources

Data for this study were collected via an Excel spreadsheet, version 2011 (14.1.0.100825). Later, the databank created in Microsoft Excel was converted to a databank in SPSS (Statistical Package for the Social Sciences) in order to calculate the values of the descriptive statistics, which are expressed as follows: mean \pm standard deviation. To do so, SPSS version 24.0 was used. Likewise, the formula used to calculate

Objetivo

El objetivo del estudio fue verificar la eficacia de un programa de ejercicio físico en el tratamiento de tenistas adolescentes diagnosticados con el síndrome del desfiladero subacromial.

Método y materiales

Sujetos

32 tenistas *amateurs* diagnosticados por personal médico con el síndrome subacromial ($n = 32$, 21 hombres y 11 mujeres) con edades comprendidas entre los 12 y 18 años (edad media: 15.1 ± 2.17 ; estatura: 172.9 ± 6.45 ; peso: 53.11 ± 9.29 ; IMC: 17.69 ± 2.01) fueron seleccionados para participar en este estudio. Los sujetos elegidos realizaban un mínimo de 3 sesiones semanales de entrenamiento, con un volumen de trabajo no inferior a las 6 horas de práctica semanal. De los 32 participantes, 29 eran diestros y 3 zurdos; solo dos de ellos ejecutaban el revés a una mano. Los tenistas que participaron en este proyecto de investigación disponían de la correspondiente licencia federativa expedida por la Federación Madrileña de Tenis, y todos ellos participaban habitualmente en competiciones de ámbito regional. Para ser incluidos en el presente estudio, debían cumplir además los dos siguientes requisitos:

1. Haber obtenido resultado positivo en al menos una de las dos siguientes pruebas de valoración funcional del hombro:

- Maniobra del arco doloroso: empleada para valorar el compromiso subacromial.
- Maniobra de Jobe: utilizada para verificar la existencia de tendinitis en el tendón supraespinoso.

2. Referir dolor en el hombro dominante durante o después de la práctica de las sesiones de entrenamiento de tenis o de la participación en competiciones.

Recursos informáticos y estadísticos

La recogida de los datos de la presente investigación se efectuó a través de la hoja de cálculo Excel, versión 2011 (14.1.0.100825). Posteriormente, se procedió a la conversión del banco de datos creado en Microsoft Excel a un banco de datos SPSS (Statistical Package for the Social Sciences), para el cálculo de los valores de estadística descriptiva, que se expresan del siguiente modo: media \pm desviación estándar. Para ello, se hizo uso de la versión 24.0 del programa SPSS, Por su parte, la fórmula

the BMI (body mass index) was: $BMI = \text{weight (kg)} / \text{height (m)}^2$.

Material Resources

The intervention project was carried out in a multi-purpose room equipped with Lifefitness® machines. The following fitness accessories from the Sveltus® brand were also used: inflatable semi-spheres, gym balls, balance boards, elastic bands, abdominal rollers and medicine balls. Furthermore, both the height and the weight of the tennis players who participated in this study were measured using a Seca®, model 284 measuring station.

Experimental Design

When developing the intervention program used to treat shoulder impingement syndrome in this study, the following factors were borne in mind:

1. Increase in the subacromial space: As mentioned above, one of the reasons behind subacromial pain syndrome is a decrease in the subacromial space. Therefore, to combat this problem, the first premise borne in mind was to strengthen the muscles that increase the subacromial space and to make the muscles that decrease it more flexible. Therefore, we started with a biometric analysis of the scapulohumeral joint (*Table 1*) in order to establish which muscles needed to be strengthened and which needed to gain greater flexibility.

Through this analysis, the strength work on the scapular musculature was primarily focused on toning the extensor and external rotator muscles of the scapulohumeral joint. Internal rotation and adduction movements were done in moderation, while the emphasis was on gaining greater flexibility in the flexor and abductor muscles in this joint.

2. Improvement in scapulohumeral flexibility. Exercises with a component of strength and proprioception were developed. When conducting these activities, equipment like gym balls, inflatable semi-spheres, medicine balls, abdominal rollers and balance boards was used. The goal was to affect both the intrinsic dynamic stabilizers (rotator cuffs) and the extrinsic dynamic stabilizers (serratus anterior,

utilizada para el cálculo del IMC (índice de masa corporal) fue la siguiente: $IMC = \text{peso (kg)} / \text{estatura (m)}^2$.

Recursos materiales

El proyecto de intervención se llevó a cabo en una sala multitrabajo equipada con máquinas Lifefitness®. Se hizo uso además de los siguientes accesorios de *fitness* de marca Sveltus®: semiesferas hinchables, *gym balls*, tablas de equilibrio, bandas elásticas, ruedas abdominales o *abdominal rollers* y balones medicinales. Así mismo, la medición tanto del peso como de la estatura de los tenistas que participaron en el estudio se efectuó mediante el uso de una estación de medición Seca®, modelo 284.

Diseño experimental

En la elaboración del programa de intervención empleado en el presente estudio para el tratamiento del síndrome subacromial, se han tenido en cuenta los factores siguientes:

1. Incremento del espacio subacromial: tal y como se ha comentado previamente, uno de los motivos que ocasionan el síndrome del desfiladero subacromial es la disminución del espacio subacromial. Por tanto, para combatir esta alteración, la primera premisa que se tuvo en cuenta fue el fortalecimiento de los músculos que incrementan el espacio subacromial, y la flexibilización de aquellos músculos que lo disminuyen. Para ello, se partió de un análisis biomecánico de la articulación escapulohumeral (*tabla 1*), de modo que se pudo establecer los músculos que se debían fortalecer y los que se debían flexibilizar.

En virtud de este análisis, el trabajo de fuerza de la musculatura escapular se centró preferentemente en la tonificación de la musculatura extensora y rotadora externa de la articulación escapulohumeral. Los movimientos de rotación interna y aducción se realizaron con moderación. Y por contra, se incidió en la flexibilización de los músculos flexores y abductores de la mencionada articulación.

2. Mejora de la estabilidad escapulohumeral. Se realizaron ejercicios con un componente de fuerza y propiocepción. Durante el desarrollo de estas actividades, se hizo uso de elementos como el *gym ball*, semiesferas hinchables, balones medicinales, ruedas abdominales y tablas de equilibrio. Se trató de incidir tanto en

<i>Acción</i> Acción	<i>Muscles involved</i> Músculos implicados	<i>Muscles that decrease the subacromial space</i> Músculos que disminuyen el espacio subacromial	<i>Muscles that increase the subacromial space</i> Músculos que aumentan el espacio subacromial
Flexion	Anterior deltoids, coracobrachialis, brachial biceps, and major pectoral	Anterior deltoids, coracobrachialis, brachial biceps, and major pectoral	
Flexión	Deltoides anterior, coracobraquial, bíceps braquial y pectoral mayor	Deltoides anterior, coracobraquial, bíceps braquial y pectoral mayor	
Extension	Posterior deltoids, Latissimus dorsi, teres major, and brachial triceps		Posterior deltoids, Latissimus dorsi and teres major
Extensión	Deltoides posterior, dorsal ancho, redondo mayor y tríceps braquial		Deltoides posterior, dorsal ancho y redondo mayor
Abduction	Anterior deltoids, middle deltoids, and supraspinatus	Anterior deltoids, middle deltoids, and supraspinatus	
Abducción	Deltoides anterior, deltoides medio y supraespinoso	Deltoides anterior, deltoides medio y supraespinoso	
Adduction	Pectoral mayor, subscapular, Latissimus dorsi, and teres major	Pectoral mayor	Subscapular, Latissimus dorsi, and teres major
Aducción	Pectoral mayor, subescapular, dorsal ancho y redondo mayor	Pectoral mayor	Subescapular, dorsal ancho y redondo mayor
External rotation	Infraspinatus, teres minor, and posterior deltoids		Infraspinatus, teres minor, and posterior deltoids
Rotación externa	Infraespinoso, redondo menor y deltoides posterior		Infraespinoso, redondo menor y deltoides posterior
Internal rotation	Pectoral mayor, subscapular, teres major, and Latissimus dorsi	Pectoral mayor	Subscapular, teres major and Latissimus dorsi
Rotación interna	Pectoral mayor, subescapular, redondo mayor y dorsal ancho	Pectoral mayor	Subescapular, redondo mayor y dorsal ancho

Table 1. Biomechanics of the scapulohumeral joint

Tabla 1. Biomecánica de la articulación escapulohumeral

trapezius, rhomboids and levator scapulae). The variability and progressiveness of the work stimulus was achieved by modifying the external and internal afferences.

3. Performance of work adapted to the injury throughout the entire treatment process. Given that the adaptations achieved through training are reversible, during the necessary resting periods of the scapulohumeral joint the goal was to continue both the physical conditioning and coordination training to the extent possible. To achieve this goal, adapted physical exercise was used. The goal in doing so was to avoid the loss of the adaptations (technical, tactical, physical and psychological) achieved in the training process, to improve the effectiveness of the treatment, and to foster a quick return to sports practice.

los estabilizadores dinámicos intrínsecos (manguito de los rotadores), como en los estabilizadores dinámicos extrínsecos (serrato anterior, trapecio, romboides y angular del omoplato). La variabilidad y progresividad del estímulo de trabajo se logró a través de la modificación de las aferencias externas e internas.

3. Realización de trabajo adaptado a la lesión durante todo el proceso de tratamiento. Dado que las adaptaciones logradas a través del entrenamiento son reversibles, durante los periodos de necesario reposo de la articulación escapulohumeral, se trató de continuar en la medida de lo posible con el trabajo tanto de condición física como con el entrenamiento a nivel coordinativo. Para lograr este objetivo, se hizo uso de ejercicio físico adaptado, puesto que se buscaba evitar la pérdida de las adaptaciones (técnicas, tácticas, físicas y psicológicas) logradas en el proceso de entrenamiento, mejorar la eficacia del tratamiento y favorecer el rápido retorno a la práctica deportiva.

4. Application of a progressive exercise program divided into three phases: the design of the intervention sought to adapt to the different stages in the evolution of the treatment of the injury. While applying the treatment, the next phase was only reached after the objectives of the previous phase were achieved and the subject mentioned no pain.

Work done in each of the 3 phases:

Phase I. Recovery	
Objectives	Soothe pain, lower inflammation and allow for scarring Avoid the loss of flexibility in the scapulohumeral joint
Actions and Activities	Local cold application Execution of pendular exercises: on two feet, with the trunk leaning forward, holding a 2-3 kg dumbbell for one minute, the subject makes circular movements left to right and right to left, gradually increasing the breadth of the circles Gaining greater flexibility in the muscles that decrease the subacromial space by using passive stretching: 3x20 s/20 s Doing work adapted to their physical condition, agility and coordination while avoiding the use of the dominant shoulder

Table 2. Phase 1 of the intervention project

4. Aplicación de un programa de ejercicio progresivo dividido en tres fases: el diseño de intervención empleado pretendía adaptarse a los diferentes estadios de evolución en el tratamiento de la lesión. Durante la aplicación del tratamiento, solo se accedía a la siguiente fase una vez conseguidos los objetivos de la fase previa y el sujeto no refería dolor.

Trabajo realizado en cada una de las 3 fases:

Fase I. Recuperación	
Objetivos	Calmar el dolor, reducir la inflamación y permitir la cicatrización Evitar la pérdida de flexibilidad en la articulación escapulohumeral
Actuaciones y actividades	Aplicación de frío local Ejecución de ejercicios pendulares: en bipedestación, con el tronco inclinado hacia adelante y sujetando una mancuerna de 2 a 3 kg y durante un minuto, el ejecutante efectúa movimientos circulares de izquierda a derecha y de derecha a izquierda, incrementando de forma progresiva la amplitud de los mismos Flexibilización de los músculos que disminuyen el espacio subacromial empleando estiramientos pasivos: 3x20 s/20 s Realización del trabajo adaptado de condición física, agilidad y coordinación, evitando la intervención del hombro dominante

Tabla 2. Fase 1 del proyecto de intervención

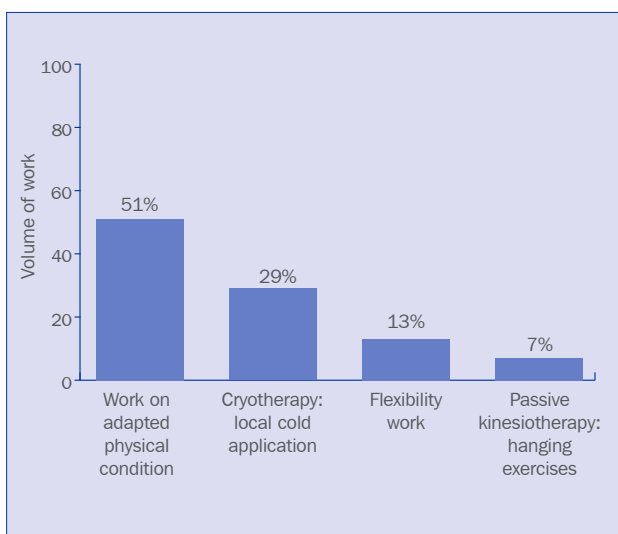


Figure 1. Distribution of contents in phase 1 of the intervention project

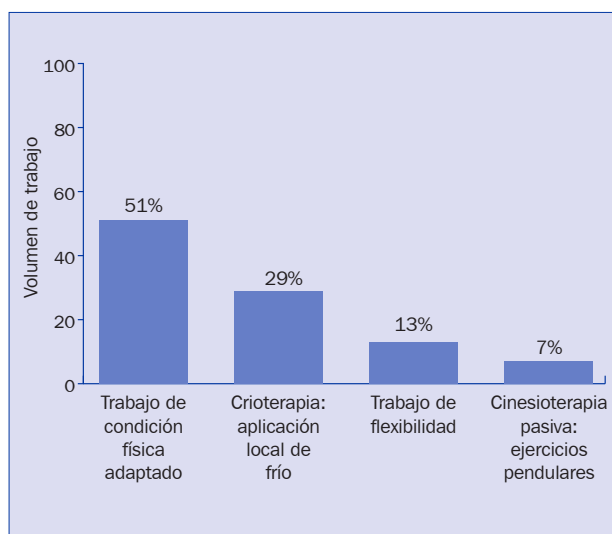


Figura 1. Distribución de contenidos en la fase 1 del proyecto de intervención

Phase 2. Re-adaptation	
Objectives	Increase the subacromial space Improve the stability of the scapulohumeral joint Avoid the loss of the adaptations achieved through physical condition and technical training
Strength training	Toning the extensor and external rotator muscles in the scapulohumeral joint: 5 x 12/2 min (62% 1RM) Toning the adductor and internal rotator muscles in the scapulohumeral joint: 3 x 12/2 min (62% 1RM) Continuing the planned strength work in the remaining muscle groups (according to the training plan established for each athlete)
Flexibility training	Gaining greater flexibility in the muscles that decrease the subacromial space by using passive stretching: 3x30 s/20 s Continuing the planned flexibility work in the remaining muscle groups (according to the training plan established for each athlete)
Speed and endurance training	Continuing the planned speed and endurance work in the remaining muscle groups (according to the training plan established for each athlete) to avoid performing overhead sports
Stability and proprioception exercises	Static balance: in a prone position with the body extended and the arms perpendicular to the body, the subject's hands hold the gym ball: 3 series of 20 s Dynamic balance: starting from the same posture as before, the hands hold the balance board firmly along its edges. The subject swivels left to right and forward to backward: 3 series of 20 s
Technical-tactical training	Execution of the following strokes: right, backhand and volley.

Table 3. Phase 2 of the intervention project

Fase 2. Readaptación	
Objetivos	Incrementar el espacio subacromial Mejorar la estabilidad de la articulación escapulo humeral Evitar la pérdida de las adaptaciones logradas a través del entrenamiento de la condición física y de la técnica
Entrenamiento de fuerza	Tonificación de los músculos extensores y rotadores externos de la articulación escapulo humeral: 5x12/2 min (62% 1RM) Tonificación de los músculos aductores y rotadores internos de la articulación escapulo humeral: 3x12/2 min (62% 1RM) Se continuó con el trabajo de fuerza previsto en el resto de grupos musculares (de acuerdo con la planificación del entrenamiento establecida para cada deportista)
Entrenamiento de flexibilidad	Flexibilización de los músculos que disminuyen el espacio subacromial mediante la realización de estiramientos pasivos: 3x30 s/ 20 s Se continuó con el trabajo de flexibilidad previsto en el resto de grupos musculares (de acuerdo con la planificación del entrenamiento establecida para cada deportista)
Entrenamiento de velocidad y resistencia	Se continuó con el trabajo de velocidad y resistencia previsto (de acuerdo con la planificación del entrenamiento establecida para cada deportista) pero evitando la realización de overhead sports
Ejercicios de estabilidad y propiocepción	Equilibrio estático: en posición decúbito prono, con el cuerpo extendido y los brazos perpendiculares al cuerpo, las manos del ejecutante sujetan el gym ball: 3 series de 20 s Equilibrio dinámico: partiendo de la posición anterior, las manos sujetan la tabla de equilibrio firmemente por los bordes de la misma. El ejecutante realiza oscilaciones de izquierda a derecha y de adelante hacia atrás: 3 series de 20 s.
Entrenamiento técnico-táctico	Ejecución de los siguientes golpes: derecha, revés y volea.

Tabla 3. Fase 2 del proyecto de intervención

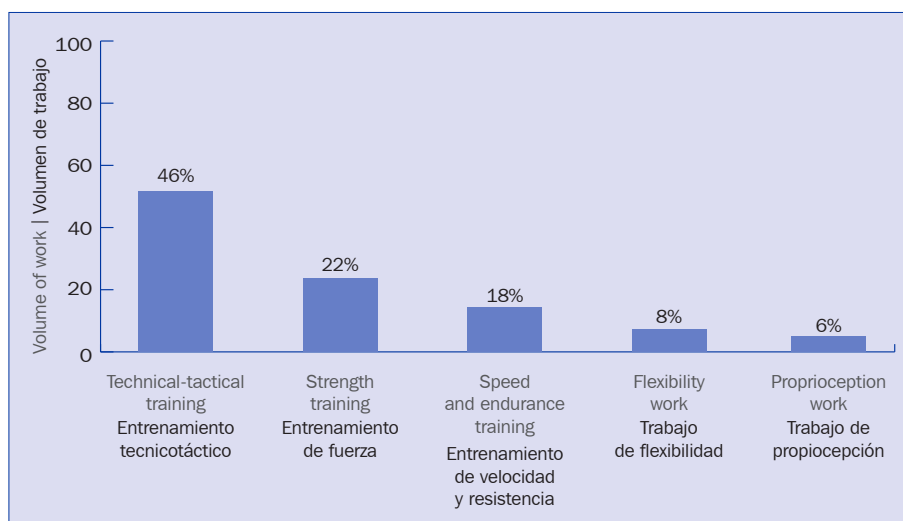


Figure 2. Distribution of contents in phase 2 of the intervention project

Figura 2. Distribución de contenidos en la fase 2 del proyecto de intervención

Phase 3. Re-training	
Objectives	To gradually return to sports practice, holding technical-tactical training sessions as usual and participating in sports competitions.
Strength training	Toning the extensor and external rotator muscles in the scapulohumeral joint: 2x12/2 min (62% 1RM), 2x10/2 min (67% 1RM), 2x8/2 min (72% 1RM) Toning the adductor and internal rotator muscles in the scapulohumeral joint: 1x12/2 min (62 1RM), 1x10/2 min (67% 1RM), 1x8/2 min (72% 1RM). Continuing the planned strength work in the remaining muscle groups (according to the training plan established for each athlete)
Flexibility training	Gaining greater flexibility in the muscles that decrease the subacromial space and the internal rotators of the shoulder by stretching, using the FNP method. Three series are done as follows: 1) An initial stretch of 15 s. 2) A 6 s isometric contraction of the antagonist muscles. 3) Relax the muscles for 3 seconds. 4) Start 15 s passive stretch again. The rest between the series is 30 s. Continuing the planned flexibility work in the remaining muscle groups (according to the training plan established for each athlete)
Speed and endurance retraining	Continue the planned work as usual.
Stability and proprioception exercises	In a prone position with the body extended and the arms perpendicular to the body, the legs of the subject are on top of a gym ball and each of their hands holds a medicine ball: 5 series of 20 s with 1 min rest between series. On all fours, the feet and knees of the subject are on a mat and their hands are holding an abdominal roller. With their eyes closed, the subject makes movements forward first then backwards through flexion and extension of the shoulder joint: 5 x 12/2 min.
Technical-tactical training	Execution of all the strokes, gradually introducing serves and volleys

Table 4. Phase 3 of the intervention project

Fase 3. Reentrenamiento	
Objetivos	Retornar a práctica deportiva de forma progresiva, realizando las sesiones de entrenamiento tecnicotáctico con normalidad, y participando en competiciones deportivas.
Entrenamiento de fuerza	Tonificación de los músculos extensores y rotadores externos de la articulación escapulo-humeral: 2x12/2 min (62% 1RM), 2x10/2 min (67% 1RM), 2x8/2 min (72% 1RM) Tonificación de los músculos aductores y rotadores internos de la articulación escapulo-humeral: 1x12/2 min (62 1RM), 1x10/2 min (67% 1RM), 1x8/2 min (72% 1RM). Se continuó con el trabajo de fuerza previsto en el resto de grupos musculares (de acuerdo con la planificación del entrenamiento establecida para cada deportista)
Entrenamiento de flexibilidad	Flexibilización de los músculos que disminuyen el espacio subacromial y de los rotadores internos del hombro mediante la realización de estiramientos, empleando el método FNP. Se efectuaron 3 series del siguiente modo: 1º Asumir un estiramiento inicial de 15 s. 2º Efectuar una contracción isométrica de los músculos antagonistas de 6 s. 3º Relajar la musculatura durante 3 segundos. 4º Asumir un nuevo estiramiento pasivo de 15 s. El descanso entre series fue de 30 s. Se continuó con el trabajo de flexibilidad previsto en el resto de grupos musculares (de acuerdo con la planificación del entrenamiento establecida para cada deportista)
Entrenamiento de velocidad y resistencia	Ejecución del trabajo planificado con normalidad
Ejercicios de estabilidad propiocepción	En posición decúbito prono, con el cuerpo extendido, y los brazos perpendiculares al cuerpo, las piernas del sujeto se hallan sobre un gym ball y cada una de sus manos se apoyan en un balón medicinal: 5 series de 20 s con 1 min de descanso entre series. En posición de cuadrúpedo, los pies y las rodillas del ejecutante se sitúan sobre una colchoneta, y sus manos sujetan una rueda abdominal. El ejecutante, con los ojos cerrados, realiza movimientos hacia adelante primero y hacia atrás después, mediante la flexo-extensión de la articulación del hombro: 5 x12/2 s.
Entrenamiento tecnicotáctico	Ejecución de todos los golpes, introduciendo el servicio y el remate de forma progresiva

Tabla 4. Fase 3 del proyecto de intervención

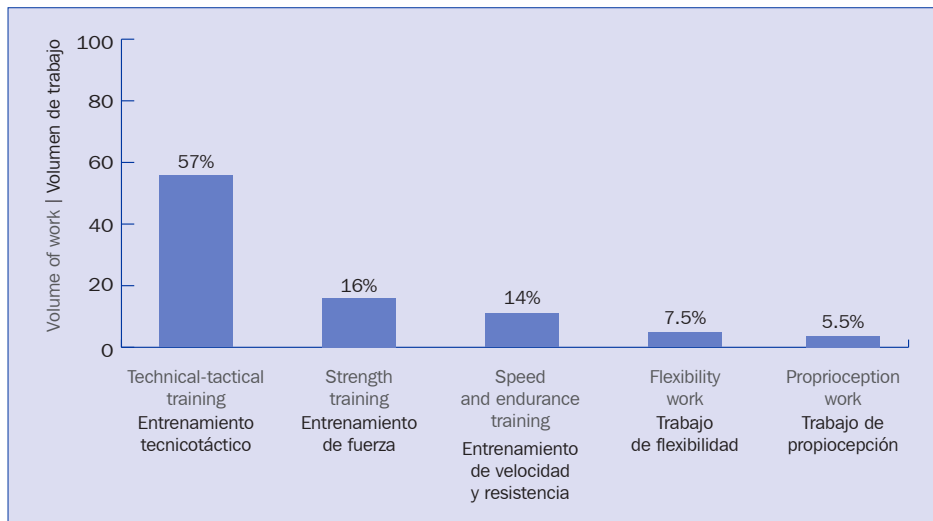


Figure 3. Distribution of contents in phase 3 of the intervention project

Figura 3. Distribución de contenidos en la fase 3 del proyecto de intervención

Results

Twenty-nine of the 32 subjects involved in the exercise program to treat subacromial syndrome (90.6%) successfully rejoined training, thus resuming sports competitions within 35 days. Furthermore, they were able to serve and volley with the absence of pain in their dominant shoulder. After joining the sports practice, the 29 subjects who were asymptomatic were once again administered the painful arc maneuver and the Jobe test, all yielding negative results. The mean recovery time was 19 days (± 4.17). Thirty-five days after the start of treatment, three of the subjects participating in the study (9.4%) still experienced occasional discomfort after practicing their serve, so they were referred to medical services.

Resultados

29 de los 32 sujetos sometidos al programa de ejercicio para el tratamiento del síndrome subacromial (90.6%), se incorporaron con éxito a los entrenamientos, retomando así mismo las competiciones deportivas en un período inferior a 35 días. Además, pudieron ejecutar el servicio y el remate con ausencia de dolor en su hombro dominante. Previa incorporación a la práctica deportiva, a los 29 sujetos que se encontraban asintomáticos se les efectuó nuevamente la “maniobra del arco doloroso” y la “maniobra de Jobe”, obteniendo todos ellos resultado negativo. El tiempo medio de recuperación fue de 19 días (± 4.17). Transcurridos 35 días desde el inicio del tratamiento, 3 de los sujetos participantes en el estudio (9.4%) presentaban molestias ocasionales tras la práctica del servicio, de modo que fueron remitidos a los servicios médicos.

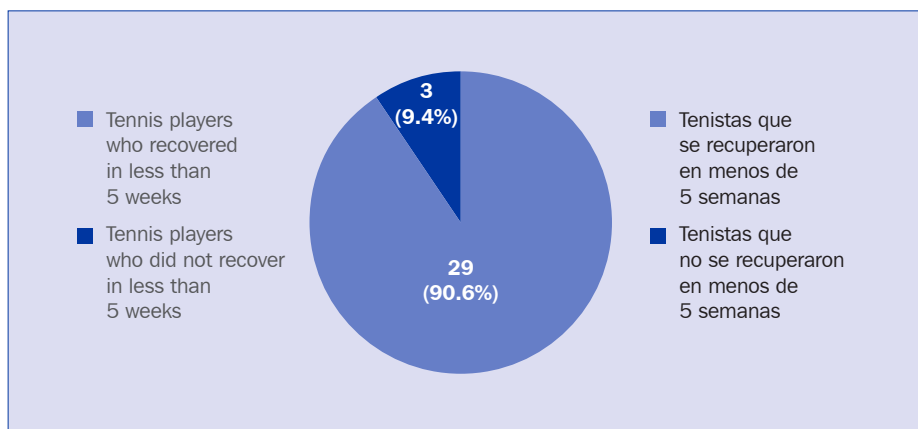


Figure 4. Results of the intervention process

Figura 4. Resultados del proceso de intervención

Discussion

This study has enabled us to verify the efficacy of a physical exercise program to treat shoulder impingement syndrome in adolescent tennis players. When developing the design of the treatment, the first aspect borne in mind was the establishment of a progressive program divided into three phases, which facilitated the personalization of the treatment according to the evolution of each tennis player. Another essential point was the development of an intervention design aimed at reversing certain factors associated with the injury. In this sense, we should highlight the fact that numerous studies have revealed the existence of a clear correlation between a decrease in the subacromial space and the presence of pain in the shoulder joint (Vásconez Guarderas, 2014). This is due to the fact that the tendons in the rotator cuff (supraspinatus, infraspinatus, subscapular and teres minor) which are housed between the pineal gland near the humerus and the components of the acromial arc (acromion, coracoacromial ligament and coracoid process) are subjected to processes of friction or mechanical compression. The impingement takes place in the anteroinferior part of the acromion, and the tendon of the supraspinatus muscle is affected the most often because it is located in the upper part of the rotator cuff itself. For this reason, one of the priority objectives in the treatment was to increase the subacromial space.

However, we should be aware that there are two kinds of compression or impingement at the subacromial level: primary and secondary. In primary impingement, there is a mechanical oppression of the rotator cuff against the coracoacromial arch, and its appearance is related to factors such as age and kind of acromion. In contrast, secondary impingement stems from shoulder instability, and this instability is precisely what causes a decrease in the subacromial space or stenosis (Cruz et al., 2009). Continuous practice of the different strokes in tennis (and especially serving and volleying) generates a series of adaptations in the scapula of these athletes, which include: protection and elevation of the scapula, reduction in the movement of scapular rotation, and increase in sternoclavicular pressure (Marcondes et al., 2013). In fact, several studies have confirmed that practicing overhead sports

Discusión

La realización del presente estudio ha permitido verificar la eficacia de un programa de ejercicio físico en el tratamiento del síndrome subacromial en tenistas adolescentes. En la elaboración del diseño de intervención, el primer aspecto que se tuvo en cuenta fue el establecimiento de un programa progresivo y dividido en tres fases, que facilitó la individualización del tratamiento en función de la evolución de cada tenista. Otro punto esencial fue la elaboración de un diseño de intervención dirigido a revertir determinados factores asociados a la lesión. En este sentido, cabe reseñar que diversas investigaciones han puesto de manifiesto la existencia de una clara correlación entre la disminución del espacio subacromial y la presencia de dolor en la articulación del hombro (Vásconez Guarderas, 2014). Esto se debe a que los tendones que componen el manguito de los rotadores (supraespinoso, infraespinoso, subescapular y redondo menor), y que se alojan entre la epífisis proximal del húmero y los componentes del arco acromial (acromion, ligamento acromiocracóideo y apófisis coracoides), están sometidos a procesos de fricción o compresión mecánica. El pinzamiento se produce en la parte anteroinferior del acromion, siendo el tendón del músculo supraespinoso el que se ve afectado con mayor frecuencia, debido a que se ubica en la parte superior del propio manguito de los rotadores. Por este motivo, uno de los objetivos prioritarios del tratamiento fue el incremento del espacio subacromial.

Sin embargo, debemos ser conscientes de que existen dos tipos de compresión o *impingement* a nivel subacromial: uno de primario y otro de secundario. En el *impingement* primario, se produce una opresión mecánica del manguito de los rotadores contra el arco coracoacromial, y su aparición está relacionada con factores como la edad y el tipo de acromion. En cambio, el *impingement* secundario se origina debido a la inestabilidad glenohumeral, siendo precisamente dicha inestabilidad la que genera una reducción del espacio subacromial o estenosis (Cruz et al., 2009). La práctica continuada de los diferentes golpes que existen en tenis (y especialmente la ejecución del servicio y del remate), genera en la escápula de estos deportistas una serie de adaptaciones que incluyen: la protracción y elevación de la escápula, la reducción del movimiento de rotación escapular y el incremento de la presión esternoclavicular (Marcondes et al., 2013). De hecho, existen diversos estudios que han confirmado que la práctica de *overhead*

generates an imbalance between the protractor and retractor muscles in the scapula, such that the protractors are more powerful than their antagonists, and this increases the risk of suffering from secondary subacromial compression (Cools, Declercq, Cagnie, Cambier, & Witvrouw, 2008; Marcondes et al., 2013). Therefore, to achieve adequate levels of shoulder stability and balance between the protector and retractor muscles in the scapula, it is essential to use static and dynamic strength and proprioception exercises, as in the design of the intervention used in this study.

Another key factor in the treatment is avoiding the interruption of the practice of physical-sport activity. For this reason, all the tennis players who participated in this study performed physical exercise adapted to their injury. This decision was taken in order to achieve the following objectives:

- To foster the athlete's hormonal response with an adequate release of the main anabolic hormones: GH (growth hormone), testosterone and insulin.
- To facilitate the scarring of the affected tissues.
- To prevent the loss of the metabolic, structural and neuromuscular adaptations achieved through the physical and technical-tactical training process, so that the tennis player could once again join the training sessions as quickly as possible and under optimal conditions.

Once the results were analyzed, we believe that the 4 factors on which the design of the intervention applied were grounded should serve as the basis of treatment for this injury. However, these guidelines may also be useful in prevention and should be borne in mind when planning physical conditioning training. For example, we could note that the increase in the subacromial space may be extremely useful *a priori* in subjects who have a Type III or "hooked" acromion.

Another lesson that can be drawn from an analysis of the results is that the use of physical exercise is an effective alternative to surgical treatment and should therefore be used prior to surgery. Nonetheless, it should be borne in mind that treatment with physical exercise can be complemented with other common physical therapy techniques; specifically, the combination of manual therapy, Kinesiotape

sports genera un desequilibrio entre los músculos protractores y retractores de la escápula, de modo que los protractores son más potentes que sus antagonistas. Y esta circunstancia incrementa el riesgo de padecer una compresión secundaria a nivel subacromial (Cools, Declercq, Cagnie, Cambier, & Witvrouw, 2008; Marcondes et al., 2013). Por tanto, para lograr unos niveles adecuados de estabilidad glenohumeral y de equilibrio entre protractores y retractores de la escápula, resulta imprescindible la utilización de ejercicios estáticos y dinámicos de fuerza y propiocepción, tal y como se hizo en el diseño de intervención empleado.

Otro factor clave del tratamiento es evitar la interrupción de la práctica de actividad fisicodeportiva. Por esta razón, todos los tenistas que participaron en el estudio realizaron ejercicio físico adaptado a su lesión. Esta decisión se tomó con el fin de lograr los siguientes objetivos:

- Favorecer la respuesta hormonal del deportista, con una adecuada liberación de las principales hormonas anabólicas: GH (hormona del crecimiento), testosterona e insulina.
- Facilitar la cicatrización de los tejidos afectados.
- Evitar la pérdida de las adaptaciones metabólicas, estructurales y neuromusculares logradas a través del proceso de entrenamiento físico y tecnicotático, de modo que el tenista se pudiese incorporar nuevamente a las sesiones de entrenamiento con la mayor rapidez posible y en óptimas condiciones.

Una vez analizados los resultados obtenidos, entendemos que los 4 factores en los que se fundamenta el diseño de intervención aplicado han de constituir la base del tratamiento de esta lesión. Pero además, estas directrices pueden ser útiles a nivel preventivo, y se deberían tener en cuenta a la hora de planificar el entrenamiento de la condición física. A modo de ejemplo, podemos indicar que el incremento del espacio subacromial podría *a priori* ser de gran utilidad en aquellos sujetos que poseen un acromion Tipo III o "ganchudo".

Otra lectura que se puede extraer a tenor del análisis de los resultados es que la utilización del ejercicio físico constituye una alternativa eficaz al tratamiento quirúrgico, y por lo tanto, debe utilizarse previamente a la aplicación de la cirugía. Aun así, se debe tener en cuenta que el tratamiento con ejercicio físico se puede complementar con otras técnicas habituales en fisioterapia. En concreto, la combinación de la terapia manual,

and acupuncture with physical exercise may increase the efficacy of the recovery process (Zhou, 2014).

In any event, despite the notable efficacy of physical exercise in treating shoulder impingement syndrome, it is essential to continue to fine-tune particular treatments which specifically adapt to the following factors:

- Age of the tennis players and level of sports practice.
- Stage of the injury, as there are 3 phases from the pathological standpoint: 1. Edema and inflammation. 2. Fibrosis and tendinosis. 3. Osteophytes and tendon rupture (Cruz, 2009).
- Presence of associated pathologies such as calcification or injuries in the labrum (Lädermann, Chagué, Kolo, & Charbonnier, 2016).

Likewise, we should not forget one essential aspect in the treatment of this injury in tennis players, namely sports technique, and specifically the execution of serves and volleys. Therefore, the proper execution of these two strokes should be monitored at all times. Other factors which also foster and/or condition a quick, effective recovery include:

- Following a rational plan which properly measures out the training stimuli and periods of rest and recovery.
- Having healthy living habits.
- Eating a healthy, balanced diet.
- Having suitable levels of physical conditioning and proprioception.
- Properly executing warm-ups and cool-downs.
- Using a racket adapted to the characteristics of the tennis player (weight, grip size, string tension).
- Providing adequate psychological preparation.

Finally, it is worth recalling that one should act cautiously when pain appears in the scapulohumeral joint and avoid practicing all the technical moves that may generate discomfort in the tennis player, since both early diagnosis and treatment of shoulder impingement syndrome may avoid aggravating the injuring and lower recovery time.

del Kinesiotape y de la acupuntura con el ejercicio físico podría incrementar la eficacia del proceso de recuperación (Zhou, 2014).

En cualquier caso, y a pesar de la notable eficacia del ejercicio físico en el tratamiento del síndrome subacromial, es preciso seguir avanzando en el perfeccionamiento de tratamientos específicos que se adecúen de forma específica a los siguientes factores:

- Edad de los tenistas y nivel de práctica deportiva.
- Estadio de la lesión, pues existen 3 fases desde el punto de vista patológico: 1. Edema e inflamación. 2. Fibrosis y tendinosis. 3. Osteofitos y rotura tendinosa (Cruz, 2009).
- Presencia de patologías asociadas tales como calcificaciones o lesiones en el *labrum* (Lädermann, Chagué, Kolo, & Charbonnier, 2016).

Así mismo, no debemos olvidar un aspecto esencial en el tratamiento de esta lesión en tenistas, como es la técnica deportiva, y en concreto, la ejecución del servicio y del remate. Por tanto, la correcta ejecución de estos dos golpes debe controlarse en todo momento. Otros factores que también van a favorecer y/o condicionar una rápida y eficaz recuperación, son los siguientes:

- Seguir una planificación racional que dosifique correctamente los estímulos de entrenamiento y los periodos de descanso y recuperación
- Tener unos hábitos de vida saludables.
- Alimentarse de forma sana y equilibrada.
- Disponer de unos niveles adecuados de condición física y propiocepción.
- Efectuar correctamente los calentamientos y enfriamientos.
- Utilizar una raqueta adaptada a las características del tenista (peso, tamaño del puño, tensión del cordaje).
- Realizar una adecuada preparación psicológica.

Finalmente, conviene recordar que se tiene que actuar con prudencia ante la aparición de dolor en la articulación escapulohumeral evitando la práctica de todos aquellos gestos técnicos susceptibles de generar molestias al tenista, ya que tanto un diagnóstico como un tratamiento precoz del síndrome subacromial podría evitar el agravamiento de la lesión y reducir el tiempo de recuperación.

Conclusion

The application of a treatment based on amateur adolescent tennis players diagnosed with subacromial pain syndrome performing a progressive physical exercise program has been proven to be effective. Furthermore, it has enabled the tennis players to resume training sessions and return to sports competitions quickly. The keys to the design of the intervention are applying a progressive physical exercise program divided into three phases, increasing the subacromial space, improving the stability of the scapulohumeral joint, and performing physical exercise adapted to the pathology during treatment in order to avoid the loss of the adaptations achieved via training. However, despite the efficacy of physical exercise in the treatment of this pathology, new studies must be performed that provide further insights into the design of specific treatments adapted not only to the age of tennis players but also to their level of practice and the possible presence of associated pathologies.

Conflict of Interests

No conflict of interest was reported by the authors.

References | Referencias

- Asunción Reyes López, F. A. (2012). *Evolución clínico funcional del hombro en pacientes con síndrome de pinzamiento subacromial, tratados mediante descompresión subacromial por la vía de la artroscopia, en el Centenario Hospital Miguel Hidalgo* (Tesis doctoral inédita, Universidad Autónoma de Aguascalientes, Aguascalientes, México).
- Ben Kibler, W., & Safranb, M. (2005). Tennis injuries. *Medicine and Sports Science*, 48(5A), 120–137. doi:10.12691/ajssm-2-5A-1
- Cavalcanti Torres, A., Sá Carneiro Ribeiro, A., Augusta de Sá Xerita Maux, D., Cavalcante Gomes de Oliveira, D., de Moura Neves, G., Fernanda Almeida Salgado, R., ... Regina Arruda de Moraes, S. (2007). Morfometría del Acromion y sus Implicancias Clínicas. *International Journal of Morphology*, 25(1), 51-54.
- Cools, A. M., Declercq, G., Cagnie, B., Cambier, D., & Witvrouw, E. (2008). Internal impingement in the tennis player: rehabilitation guidelines. *British Journal of Sports Medicine*, 42(3), 165-171. doi:10.1136/bjism.2007.036830
- Cruz, F., Almazán, A., Pérez, F., Sierra, L., Villalobos, E., González Ugalde, H., & Ibarra, C. (2009). Lesiones en el hombro ocurridas durante la práctica de deportes. *Medigraphic*, 5(1), 65-78.
- García Ferrando M. & Llopis Goig R. (2011). Ideal Democrático y Bienestar. *Encuesta sobre hábitos deportivos de los españoles 2010*. [Documento PDF] Madrid: CIS. CSD.
- Lädermann, A., Chagué, S., Kolo, F.C., & Charbonnier, C. (2016). Kinematics of the shoulder joint in tennis players. *Journal of Science in Medicine and Sport*, 19(1), 56-63. doi:10.1016/j.jsams.2014.11.009

Conclusión

La aplicación de un tratamiento basado en la realización de un programa progresivo de ejercicio físico en tenistas adolescentes *amateur* diagnosticados con el síndrome del desfiladero subacromial se ha mostrado eficaz. Además, ha permitido la rápida incorporación de los tenistas a las sesiones de entrenamiento y su retorno a las competiciones deportivas. Las claves del diseño de intervención empleado son la aplicación de un programa de ejercicio físico progresivo dividido en tres fases: el incremento del espacio subacromial, la mejora de la estabilidad de la articulación escapulo humeral y la realización durante el tratamiento de ejercicio físico adaptado a la patología para evitar la pérdida de las adaptaciones logradas a través del entrenamiento. Sin embargo, a pesar de la eficacia del ejercicio físico en el tratamiento de esta patología, se necesita llevar a cabo nuevas investigaciones que permitan seguir avanzando en el diseño de tratamientos específicos adaptados no solo a la edad de los tenistas, sino también a su nivel de práctica y a la posible presencia de patologías asociadas.

Conflicto de intereses

Los autores no han comunicado ningún conflicto de intereses.

- Macarro Moreno, J., Romero Cerezo, C., & Torres Guerrero, J. (2010). Motivos de abandono de la práctica de actividad físico-deportiva en los estudiantes de Bachillerato de la provincia de la provincia de Granada. *Revista de Educación*, 353(15), 495-519.
- Maquirriain, J., Ghisi, J. P., & Amato, S. (2006). Is tennis a predisposing factor for degenerative shoulder disease? A controlled study in former elite players. *British Journal of Sports Medicine*, 40(5), 447-450. doi:10.1136/bjism.2005.023382
- Marcondes, F. B., de Jesus, J. F., Bryk, F. F., de Vasconcelos, R.A., & Fukuda, T.Y. (2013) Posterior shoulder tightness and rotator cuff strength assessments in painful shoulders of amateur tennis players. *Brazilian Journal of Physical Therapy*, 17(2), 185-194. doi:10.1590/S1413-35552012005000079
- Marín-Gómez, M., Navarro-Collado, M. J., Peiró, S., Trenor-Gomis, C., Payá-Rubio, A., Bernal-Delgado, E., & Hernández-Royo, A. (2006). La calidad de la atención al hombro doloroso. *Audit clínico. Gaceta Sanitaria*, 20(2), 116-123. doi:10.1157/13087322
- Real Federación Española de Tenis. (2015). *Datos estadísticos de cierre de 2015*. [Documento PDF] Recuperado de http://www.rfet.es/es_licencias_introduccion.html
- Reuben S. & Ingber, MD. (2000). Shoulder impingement in tennis/racquetball players treated with subscapularis myofascial treatments. *Archives of Physical Medicine and Rehabilitation*, 81(5), 679-682. doi:10.1016/S0003-9993(00)90053-4
- Sansiseña, M. & Rueda, R. (junio de 2011). *Función del kinesiólogo en la prevención y el tratamiento de síntomas y lesiones de hombro*

- en tenistas*. [Documento PDF]. Recuperado de http://redi.ufasta.edu.ar:8080/xmlui/bitstream/handle/123456789/325/2011_K_021.pdf?sequence=1
- Suárez Sanabria, N., & Osorio Patiño, A. M. (2013) Biomecánica del hombro y bases fisiológicas de los ejercicios de Codman. *Revista CES Medicina*, 27(2), 205-217.
- Subdirección General de Estadística y Estudios. Secretaría General Técnica. Ministerio de Educación, Cultura y Deporte (2015). *Encuesta de hábitos deportivos en España*. Recuperado de http://www.mecd.gob.es/servicios-al-ciudadano-mecd/dms/mecd/servicios-al-ciudadano-mecd/estadisticas/deporte/ehd/Encuesta_de_Habitos_Deportivos_2015.pdf
- Vásconez Guarderas, C. A. (2014). *Correlación entre dolor del síndrome de "hombro doloroso" y la distancia subacromial medida por ecografía en pacientes ambulatorios del servicio de diagnóstico por imagen de la Clínica Santa Cecilia (Riobamba) y Centro Médico Axxis (Quito) en los meses de noviembre del 2013 a marzo del 2014*. (Tesis doctoral inédita, Pontificia Universidad Católica del Ecuador, Quito, Ecuador).
- Vilar Orellana E., & Sureda Sabaté S. (2005). *Fisioterapia del aparato locomotor*. Madrid: S.A. McGraw- Hill, Interamericana de España.
- Zhou, Y. (2014). *Fisioterapia en el Síndrome Subacromial del Hombro. Revisión Sistemática Cualitativa* (Tesis de pregrado, Universidad de Alcalá de Henares, Madrid, España).