Sessió del dia 5 de febrer de 1934

PRESIDENCIA DEL DR. PI I SUÑER

Cirurgia reparadora en les cremades
Cas clínic

pel Dr. JOSEP M.ª BARTRINA

La cirurgia reparatriu en les cremades comprèn la resolució d'una sèrie de problemes ben diferents, segons els casos que poden presentar-se. No es pot dir en termes general «cal fer tal o tal cosa», sinó que en cada cas particular cal dir «pot emprar-se un determinat o diversos procediments i escollir els més adequats».

En la present comunicació em limitaré a exposar certes orientacions, que el bon criteri del pràctic sabrà aplicar solament en aquelles circumstàncies que cregui oportú.

En una cosa sembla estar avui tothom de conformitat: és a no precipitar-se a voler reparar res fins a veure el que la naturalesa repara espontàniament per si sola. Durant els primers temps de tractament d'una cremada el cirurgià, doncs, haurà de limitar-se a combatre el dolor, tractar l'estat general i procurar aquelles condicions locals que afavoreixin la reparació espontània dels teguments. Això s'assoleix principalment oposant-se a la infecció.

Avui la generalització de l'ús de les cures oclusives per l'ambrina o per curtit, gràcies a les solucions de taní de 2 1/2 al 5 per cent, representa indiscutiblement un gran avenç. No per això ha de descuidar-se la desinfecció en la primera cura, tal com establí fa temps l'escola d'Hartmann. Jo crec que l'anestèsia, o mitja anestèsia amb els preparats barbitúrics, en aquesta primera cura d'urgència està particularment indicada. No s'ha de descuidar mai la recloruració del malalt.

Tots els cirurgians hem vist extenses cremades en les quals començava ja a plantejar-se la indicació de practicar empelts sobre enormes superfícies amb pèrdua del tegument, que de mica en mica s'han anat reparant sense que s'hagi hagut d'intervenir operatòriament. Tots sabem que les cèl·lules epitelials de les glàndules i follicles de la pell, com també cer-

tes cèl·lules dèrmiques profundes, si no han acabat de destruir-se per la infecció, poden constituir altres tants focus d'illots o epidermització, que, estenent-se, donen lloc a la curació espontània.

Aquí presento unes fotografies d'una víctima dels últims atemptats de caràcter social, tractat pel procediment del curtit, que ha guarit per complet, malgrat les greus cremades del braç, a part de les extenses de la cara i d'altres indrets del cos. (Mireu els núms. I, II i III.)

Més endavant, segons la superfície a reparar, pot emprar-se el mètode d'autoplàstia per desplaçament, i en certes ocasions la indicació d'aquesta manera de reparació es presenta tan clara, que ha d'escollir-se de preferència encara que s'hagin de fer empelts sobre la superfície cruenta del punt mateix d'on s'ha tret el penjoll. Així passa en els plecs de flexió dels membres.

Presentaré com exemple les fotografies d'una antiga cremada amb sinèquia del braç i el tòrax, tan extensa que arriba fins prop de mig braç. (núm. IV i núm. V.) Com pot veure's, aquesta deformitat impossibilitava que la pacient pogués fer ús correcte de l'extremitat superior, ultra altres molèsties. Gràcies a una autoplàstia feta, en part, aprofitant el pit, de manera que el mugró quedà sota l'aixella, la pacient ha pogut recuperar els moviments en termes que es posa la mà sobre el cap, tal com pot veure's en aquestes altres fotografies núms. VI i VII. Aquesta autoplàstia per desplaçament de penjoll està calcada sobre la que empro correntment en les amputacions de mama quan la superfície a cobrir és gran i no arriba la pell, mentre que l'altre pit és voluminós. Aquí hi ha diverses fotografies números VIII, IX, X, XI, XII i XIII, en les quals pot apreciar-se el magnífic resultat assolit, essent d'esmentar que el penjoll fet amb tota la gruixària del pit és d'una nutrició excellent, en tal manera, que ni tan sols la seva punta, que segons pot veure's ve estirada per anar-se a suturar prop de l'aixella, arriba a esfacelar-se.

En la pacient esmentada amb sinèquia del braç, no fou necessari fer res més, malgrat que la nutrició dels penjolls, llevat el de pit, van deixar força a desitjar.

Altres vegades no podem refiar-nos de la pell del voltant de la pèrdua tegumentària o de la deformitat. Tal és el cas primordial de la present comunicació, representat en les fotografies núms. XIV i XV. Segons pot veure's, a conseqüència d'una extensa i greu cremada, aquesta malalta va quedar amb una retracció formidable de la part corresponent del coll amb estirament de l'angle de la boca i amb el llavi inferior enganxat a la post del pit. Com a resultat d'aquesta lesió, la pacient tenia constantment la boca oberta i no podia retenir la saliva, en termes que la pell del pit, ja alterada per la cremada, es trobava amb lesions pròpies de la maceració contínua per la secreció salival.

Com pot comprendre's, no era aquí possible altra reparació que la que s'aconseguís amb un penjoll de pell pres a distància, i la d'empelts dermoepidèrmics. Vàrem decidir-nos per aquests dos procediments, enfocant, donada l'edat de la malalta, el propòsit d'assegurar la correcció de la deformitat de la boca de la manera mès eficaç possible, reservant la restant re-

paració a mitjans menys segurs, però evitant sempre la repetició d'operacions, fins prescindint per complet del resultat estètic de les intervencions quirúrgiques.

Vàrem adoptar el pla de reparar la retracció de l'angle de la boca i llavi inferior per mitjà d'un penjoll tubular. Excellent procediment, que dóna una seguretat absoluta quan es practica amb correcció, i que, encara que ben conegut de tots els cirurgians, mereix que vagi acompanyada la seva menció d'alguns detalls de tècnica.

Vàrem tallar-lo sobre pell bona, en la part de pit oposada a la lesió a reparar. Dues línies paralleles separades entre si uns vuit centímetres i de setze de llarg, és a dir, amb una amplària la meitat de la llargària, van circumscriure u ntros de pell que es deixà enganxada pels extrems i es desprèn en tota l'extensió que va d'un extrem a l'altre. Aquest despegament hi ha qui el fa emportant-se'n un bon gruix i tot el panícul subcutani. Hom es troba temptat de fer-ho així, per assegurar la nutrició. Jo aconsello fer-ho al revés, sense, però, pecar per l'altre extrem, perquè tot seguit, en practicar la sutura d'una vora a l'altra del penjoll desenganxat i formar un tub amb la pell a fora, resulta que si hi ha molt de greix en la part cruenta, aquest fa hèrnia entre els punts i la pell tiva, i en lloc d'ésser millor la circulació, aquesta es troba compromesa. Altrament, tallant el penjoll d'una primor prudencial, es tallen tubs glandulars que poden ajudar a la reparació de la superfície cruenta.

Després d'aquesta primera operació, queda una superfície sense pell de les dimensions que el cirurgià ha previst, i per sobre d'ella queda un penjoll tubular, adherit pels dos extrems, i, a més, amb la nutrició assegurada més endavant per la circulació en tots sentits, que s'estableix en tota la seva extensió.

Al cap de tres setmanes, terme necessari perquè l'empelt pugui desrotllar-se ben bé, pot tallar-se un dels caps i pot fer-se amb el penjoll el que es vulgui. Mes encara, cal tenir en compte dos detalls: hom ha de tallar el penjoll de manera que, en seccionar un dels caps i fixar-lo sobre la superfície a reparar, no quedi gens tivant; l'altre detall és que, malgrat el bon desig i la natural tendència per a evitar molèsties a l'operat, de suturar o aproximar la pell per sota del penjoll tubular, ha de resistir-se sempre a aquesta temptació. En Gillis així ho aconsella; una vegada vaig apartar-me dels seus consells, i l'operació va fracassar.

Passades, doncs, tres setmanes com a temps mínim per a l'altra operació, vàrem lliurar el llavi inferior de la boca extirpant la cicatriu tan extensament com fou necessari, perquè l'aspecte fos completament normal. Vàrem tallar el penjoll per l'extremitat inferior, i obrint el tub en l'extensió necessària, aplicàrem la pell sobre la part avivada a reparar.

L'empelt va prendre perfectament, com pot veure's en les fotografies núms. XVI i XVII.

Passades tres setmanes més, el penjoll pot tallar-se per fora de la part empeltada al nivell que es vulgui: pot tallar-se, per exemple, per l'altre extrem i fer-lo servir per a reparar un altre tros de pèrdua tegumentària. El nostre cas no es prestava pas a tal filigrana, i vàrem tallar-lo arran de la barba, aprofitant tot el tros sobrant, per tornar a cobrir el llit d'on l'ha-

víem aixecat, deixant la restant pèrdua tegumentària del coll a reparar per empelts dermo-epidèrmics.

El resultat final pot apreciar-se en les fotografies núms. XVIII i XIX. Com pot veure's, si bé el resultat estètic deixa molt a desitjar perquè haurien estat necessàries altres operacions complementàries, el resultat funcional és excellent.

Un petit detall. El llit de l'empelt tubular deixa una gran superfície despellada summament dolorosa per a les cures. Immediatament després de l'operació, ha de cobrir-se amb tul-gras o linitul, i encara així la primera cura cal fer-la mullant la part amb solució de novocaïna en arrencar l'última capa adherent de l'apòsit. Les altres cures cal fer-les amb matèries grasses, associades o no, amb antisèptics no irritants, com per exemple petrovaselina amb tripaflavina, o compreses de drap amb forats amb grossa capa de vaselina americana sobre la cara peluda, esterilitzats a l'autoclau.

Queda per parlar dels empelts dermo-epidèrmics. Aquests poden tenir el tipus Reverdin, o bé de grans llenques d'Olleir Thiersch, o bé les seves variants de *godets* d'Alglave, de tires de Sibileau, Okinzyc o basals de Corachan.

La vida dels empelts lliures dermo-epidèrmics depèn primer del plasma del llit on es fan reposar, i després de la penetració de capillars. Aquesta té lloc per anastomosi de capillars d'una mateixa mida, per penetració de capillars en la llum dels de l'empelt, o bé per invasió d'aquest per nous capillars. La nutrició purament plasmàtica dura 22 hores (Davis, 1925) i la definitiva per a tots els capillars 8 dies.

Tota la tècnica que tingui tendència a causar oclusió dels capillars és dolenta. Per això la pràctica de tallar illots dermo-epidèrmics amb les tisores no és recomanable. Al meu entendre, tampoc no ho és preparar el llit raspant les fungositats amb una cullereta.

També cal evitar que quedi greix en algun indret de l'empelt, car allí on n'hi hagi és ben segur que l'empelt no prendrà. Es el mateix que passa amb els empelts de les plantes. La meva afició a les coses del camp m'ha portat a saber que hi ha certs empeltadors en els quals falla un tant per cent crescut d'empelts. Són, en general, els descurosos i poc nets; en general, els que tenen les mans greixoses, o bé brutes o untades. El greix serveix d'aïllant i impedeix l'íntim contacte de l'empelt sobre el llit on reposa.

Precisament per aconseguir d'una manera constant aquest íntim contacte, el procediment que més m'ha convençut, i que practico ara correntment, és el següent:

Amb un bisturí ben llarg, ben prim i ben fi s'extirpa tota la cicatriu o bé tota la capa fungosa del llit a empeltar d'una sola peça. L'asèpsia hi guanya i els capillars queden escapçats d'un tret, però no aixafats. Immediatament es pren el motlle de la superfície a cobrir amb pasta de dentista reblanida en sèrum calent. Llavors, amb una navalla d'afaitar esterilitzada amb alcohol i ben eixuta, es talla un empelt dermo-epidèrmic de dimensions que traspassin lleugerament les del llit a cobrir. Per a tallar aquest empelt ample i ben prim, cal aplanar i tivar la pell amb una fusta plana que precedeix el treball de la navalla, i aquesta ha de fer-se jugar amb moviments

IOSEP M.ª BARTRINA

Fig. I

Fig. II

Una víctima d'un atemptat social per bomba incendiària.
Vegis l'aspecte de les cremades de la cara i braç després de curades amb la solució de taní al 5 %.

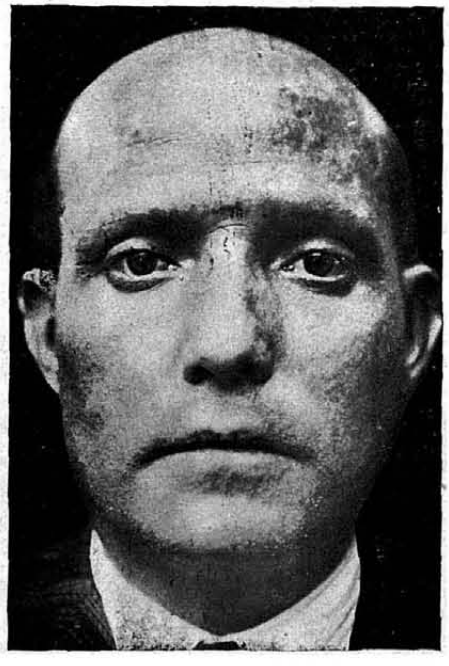

Fig. III
El mateix malalt de la fig. I després de curat.

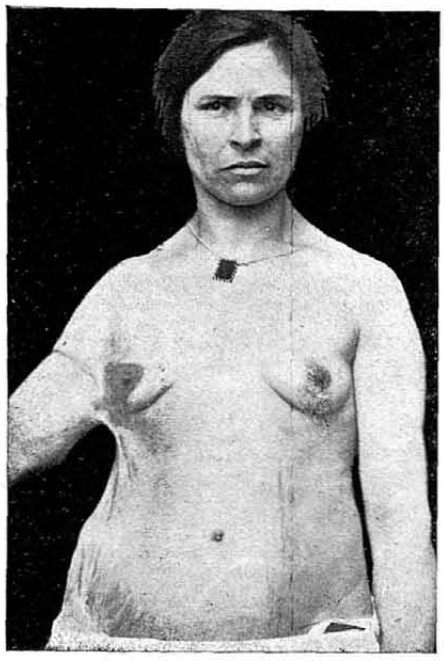

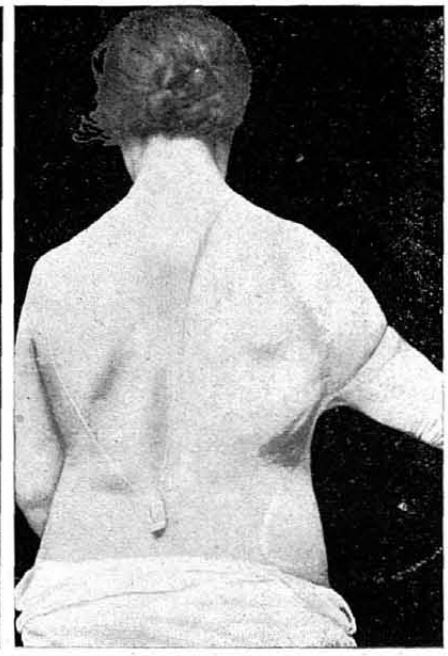

Fig. IV

Fig. V.

Malalta amb soldadura del braç al tòrax, com a conseqüència d'una antiga cremada. Imposibilitat absoluta de practicar els moviments d'elevació i d'abducció del membre superior i per tant déficit funcional considerable: la pacient no pot menjar ni posar-se la mà al cap, ni arribar-se al nas o a la cara, ni treballar lliurement amb la mà dreta.

Malalta vista de cara.

Malalta vista d'esquena.

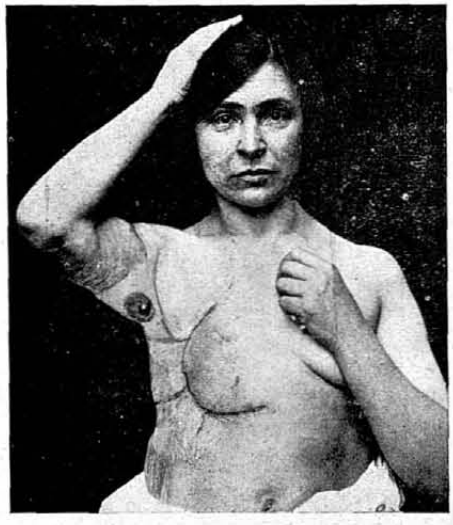

Fig. VII

La mateixa pacient de les figs. IV i V, curada de l'operació, poguent fer ús lliure del membre superior després de varis anys d'inmovilització.

Operada vista de cara.

Fig. VII

La mateixa pacient de les figs. IV i V. Operada vista d'esquena.

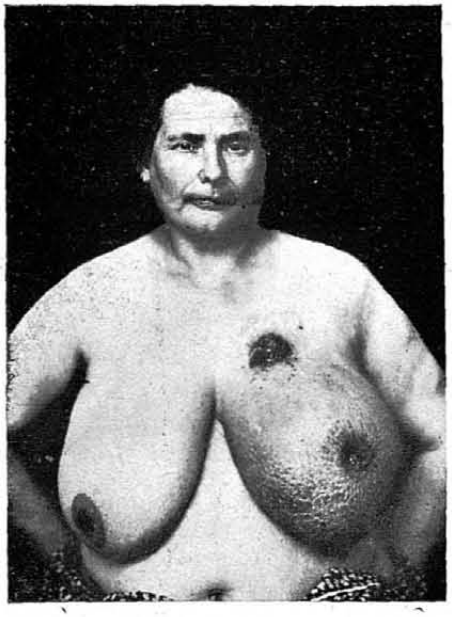

Fig. VIII

Malalta operada més per raons d'ordre psiquiteràpic que no pas amb l'esperança d'assolir una cura definitiva, en la qual operació es plantejava el problema de reparar l'enorme pèrdua tegumentària que havia de deixar l'amputació del pit malalt junt amb l'extirpació dels pectorals i del buidatje axilar. — Malalta vista de cara.

Fig. IX

La mateixa malalta de la fig. VIII vista de costat.

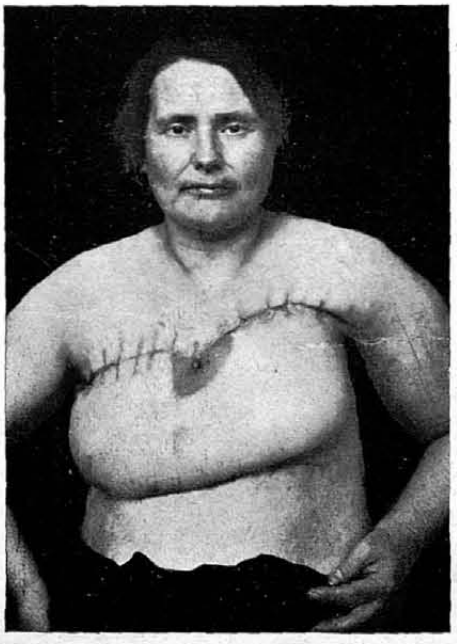

Fig. X

La mateixa malalta de les figs. VIII i IX després de la operació i del tractament radioteràpic, molt millorada d'aspecte i amb la pèrdua tegumentària corresponent al pit extirpat reparada amb la meitat de l'altre pit.
— Malalta vista de cara.

Fig. XI

La mateixa malalta de la fig. X, vista de costat.

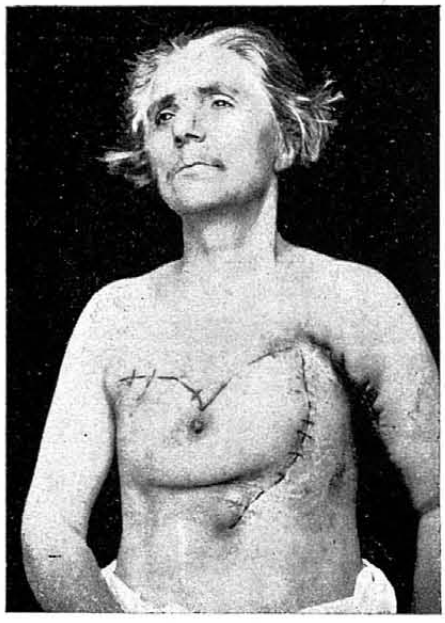

Fig. XII

Malalta operada d'amputació de la mama amb extirpació dels pectorals i buidatje axilar. Aspecte després de l'intervenció amb plàstia de la superfície cruenta post-operatòria amb el pit de l'altre costat.

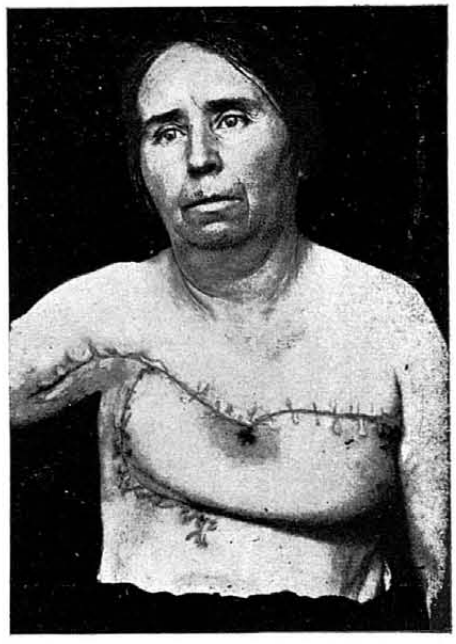

Fig. XIII

Altra malalta com la de la fig. XII, mostrant la plàstia obtinguda amb la mama del cantó esquerre.

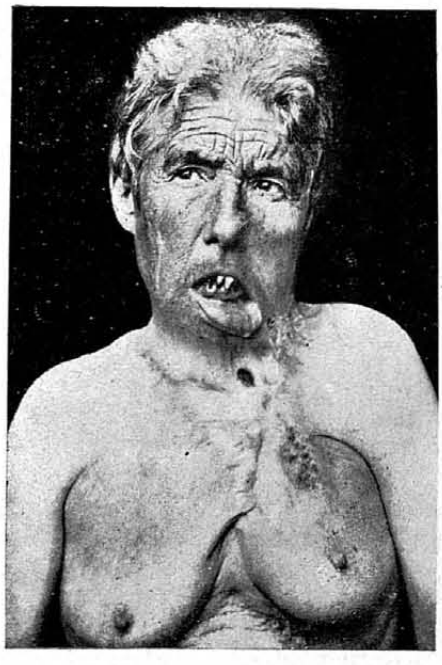

Fig. XIV

Antiga cremada amb retenció del llavi inferior i pèrdua constant de saliva. Vista de cara.

Fig. XV

La malalta de la figura anterior, vista de perfil.

Fig. XVI.

La pacient de les figures XIV i XV, amb un penjoll tubular tallat a expenses de la pell del pit de la banda dreta amb son extrem inferior empeltat sobre la superfície cruenta resultant de la extirpació de la cicatriu que determinava la retracció del llavi inferior. Vista de front.

Fig. XVII

La pacient de la Fig. XVI, vista de perfil.

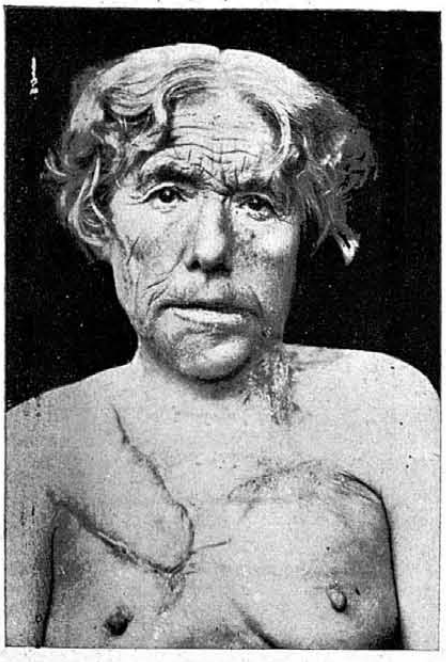

Fig. XVIII

Resultat definitiu de la plàstia per penjoll tubular obtinguda en la pacient representada en les figures XVI i XVII. Com pot observarse, la operada pot tancar perfectament la boca. Per sota del empelt queda una superfície cruenta que ha sigut reparada per empelt dermo-epidèrmic de Tiersch a causa de la mala qualitat de la pell del voltant. La pèrdua tegumentària del llit del empelt tubular ha pogut ser totalment reparada amb el sobrant del mateix després de tallat arran de la part inferior de

Fig. XIX

La mateixa malalta de la Fig. XVIII, vista de perfil.

acompassats com les d'un arc de violí. Un cop tallat es vesteix el motlle amb la peça dermo-epidèrmica i s'aplica sobre la superfície cruenta. Al cap de vint-i-quatre hores pot treure's el motlle, i en general si no queda cap arruga pren tot l'empelt d'una peça, és a dir, tot el que queda agafat, o més ben dit, pren tot, fent les coses corectament. Retirat el motlle, es posa en el seu lloc linitul, i tot el compte està llavors a fer sovint les cures per evitar humitat, crostes i adherències. La superfície de l'empelt s'unta lleugerament amb oli estèril, la qual cosa ajuda que es faci bé la descamació epidèrmica que segueix a la presa de la capa basal.

Jo he vist malalts d'en Gillies als quals s'ha fet aquesta mena d'empelt dintre de la boca amb un resultat esplèndid, i a la vista dels quals hom es pregunta quin altre procediment hauria pogut donar semblant resultat.

Sobre la part de pell d'on s'ha tret l'empelt s'hi posa linitul i no cal fer-hi cap cura si es vol, fins a completa epidermització. Moltes vegades, amb el temps, arriba a quedar la pell natural com si res no s'hi hagués fet.