

# LAS DEFORMIDADES POSTRAUMATICAS DE LOS PIES

Su valoración clínica como determinativa del grado de incapacidad

Dr. MARIO OLIVERAS DEVESA

Jefe del Servicio de Recuperación Laboral de Mutilados  
Ex-Profesor de Higiene Industrial en la Escuela de Ingenieros Textiles

**L**as lesiones traumáticas del pie y sus variadas secuelas revisten de día en día un mayor interés clínico, singularmente en lo que hace referencia a las deformidades residuales que aparecen o se instalan con carácter definitivo a raíz de numerosos accidentes, entre los que destacan por su mayor frecuencia las fracturas del tarso, las maleolares y las metatarsianas.

En el aspecto social y laboral y también en el terreno médico-legal la prevención y la curación o corrección de las deformidades residuales postraumáticas es de suma importancia porque de ellas depende la mayor o menor duración de la invalidez temporal para el trabajo y lo que es todavía más grave, la temible incapacidad parcial permanente. Las Compañías de Seguros y las Mutualidades de Accidentes del Trabajo saben cuán a menudo quedan incapacidades parciales en los casos de lesiones que afectan en mayor o menor grado el esqueleto del pie.

Los trabajos industriales, los accidentes de locomoción, las labores agrícolas y la práctica de los deportes son fuente inagotable de esta clase de traumatismos y aun podemos añadir que ciertas profesiones tal como las del ramo de la construcción (albañiles, pintores, electricistas), descargadores de barcos, podadores, etc., tienen en este sentido un papel específico.

La experiencia clínica nos demuestra que cierta clase de traumatismos van seguidos de un elevado porcentaje de desviaciones axiales y deformidades minimales que determinan incapacidad parcial permanente y entre estas lesiones residuales definitivas destacan por su mayor orden de frecuencia el *pie plano traumático*, el *pie valgus*, el *varus* o en supinación y más raramente el *equinismo* y el *talus*. Toda esta gama de malformaciones tiene un valor de primer orden desde el punto de vista médico, pues no hemos de olvidar que es menester considerar siempre el organismo normal como una unidad funcional y a mayor abundamiento el complejo físico del productor como una unidad profesional y en virtud de ello hemos de atribuir siempre un valor fraccional a cada uno de los miembros y segmentos de miembro que directa o indirectamente participan en el rendimiento laboral del sujeto. Es más, hoy se investigan, se precisan y valoran las malformaciones consecutivas a cualquier injuria traumática; es cierto que la exacta apreciación de la naturaleza y grado de una deformidad es de difícil valoración, porque está subordinada a numerosas y variadas circunstancias, pero, sin embargo, se admiten ya clínicamente ciertos *índices de deformidad* que sirven de pauta para regular el grado de invalidez y en consecuencia la cuantía de la indemnización.

## Nociones fisiopatológicas

Es sabido que el pie cumple dos funciones elementales: como *órgano de apoyo* una y como *elemento de marcha* la otra.

En virtud de la primera recibe la carga del peso del cuerpo y la transmite al suelo por una superficie de apoyo más o menos amplia que conocemos con el nombre de *zona o área de gravitación* constituida por un potente apoyo posterior representado por el calcaneo, un apoyo marginal externo representado por el cuboides y el V metatarsiano y un apoyo anterior que corresponde a la cabeza de los metatarsianos, el cual tiene a su vez un apoyo adicional de gran valor, representado por el pulpejo de los dedos. Registrando gráficamente toda esta zona de carga obtenemos la denominada *huella plantar* o *plantigrama* y notamos que el borde interno del pie y una parte de la planta no contactan con la superficie de apoyo y forman el vulgarizado arco o bóveda del pie, cuya parte más elevada está representada por el escafoides.

Los robustos ligamentos y la potente contracción de los músculos autóctonos del pie o de los que tienen inserción en él mantienen la contextura de esta gran bóveda anteroposterior que se caracteriza por no ser rígida, sino que posee un cierto grado de elasticidad que le permite recibir, atenuar, distribuir y adaptar la carga del organismo sobre las irregularidades del suelo.

Compréndese fácilmente que los sujetos que han sufrido lesiones más o menos graves en el pie queden muy predispuestos a sufrir deformidades, bien sea

por una deficiente consolidación de sus fracturas, bien sea por defectuosa reducción de las mismas, bien por rigideces articulares, bien por trastornos tróficos concomitantes, bien por una prematura reanudación de la deambulación y en cualquiera de estos casos el propio peso del cuerpo vence la potencia del arco plantar y traspasando este límite le obliga a ceder, ensanchándose la huella plantar a consecuencia de su aplanamiento.

Para que exista un equilibrio fisiológico que no perjudique el funcionalismo, es necesario que la línea de gravedad o de carga sobre el suelo caiga sobre la parte externa del gran eje longitudinal del pie, es decir, de la línea media que lo divide a lo largo y que está situada equidistante de sus dos bordes; si la línea de gravedad cae hacia el borde interno, quiere decirse que el peso no se transmite normalmente al tarso si no que lo hace por un punto más interno y alterándose el equilibrio dinámico del pie se sitúa gradualmente en valgus o pronación, apareciendo el llamado talón oblicuo.

Sentadas estas nociones anatomo-patológicas, veamos ahora cómo se diagnostican las deformidades incipientes y cómo justiapreciamos gráficamente el grado o índice de deformidad. Para ello hay que distinguir tres grupos de malformaciones, a saber: deformidades que afectan preferentemente la bóveda autoctona del pie, produciendo su aplanamiento (pie plano) o arqueándola más de lo normal (pie cavus); deformidades que se producen en un plano sagital (varus o valgus), y, por último, deformidades que aumentan la zona de gravitación anterior (equinismo) o posterior (talus).

### Diagnóstico y valoración del pie plano

El pie plano traumático sigue muchas veces a los traumatismos del pie no sólo a aquellos que afectan el esqueleto cual las tan frecuentes fracturas del calcáneo, astrágalo o metatarsianos, sino también a aquellos que interesan solamente las partes blandas, preferentemente su sistema ligamentoso con indemnidad de los huesos. Esta secuela es tan frecuente, que actualmente, en los modernos servicios de traumatología y singularmente en las clínicas de accidentes del trabajo, se practica sistemáticamente la plantiscopia y se obtiene una impresión plantar para descubrir su iniciación y combatirla a tiempo.

La experiencia nos enseña que la época en que con más frecuencia se produce el aplanamiento de la bóveda, es aquella que sigue al periodo de inmovilización, es decir, cuando, suprimidos los vendajes de yeso, comienza a caminar el lesionado afianzando el pie en el suelo, ya sea con vendajes de cola de zinc o sin ellos. Durante este tiempo, a causa de la prolongada inactividad del pie, sus músculos y ligamentos perdieron su normal robustez y faltos de tonicidad pueden ceder al peso del cuerpo; es por ello que nosotros aconsejamos el examen plantiscópico antes de dejar caminar libremente al lesionado, y si descubrimos la menor alteración de la huella plantar nos prevenimos a tiempo para alejar toda posible eventualidad.

Un hecho curioso que precisa siempre recordar es que el aplanamiento del arco plantar se produce algunas veces en una fase tardía, esto es, cuando el interesado parece definitivamente recuperado y se le autoriza para reanudar el trabajo. Entonces vuelven a intensificarse las molestias y en ciertas ocasiones se ve obligado a abandonar su vida laboral para reclamar nuevamente asistencia médica.

Es completamente absurdo y erróneo el proceder de ciertos facultativos que pretenden diagnosticar el pie plano inicial por la observación directa del paciente o mediante radiografías, porque tal cual se hace corrientemente no permite establecer diagnóstico, ya que la primera condición que se requiere para determinar si el pie se deforma o no, es su examen en fase de máxima carga o sea en el momento en que el pie observado sostiene él únicamente el peso íntegro del cuerpo (apoyo unilateral) y sin este requisito no es posible apreciar su capacidad de sustentación.

Examinar la planta de manera que el paciente nos la muestre estando cómodamente sentado en una silla o bien de pie apoyado sobre ambas extremidades, nos conducirá siempre a formar un juicio equivocado; la misma radiografía efectuada como se hace corrientemente estando el examinado sobre la mesa del radiólogo, sin la posición de apoyo unilateral, es también desacertada para esta finalidad.

### Plantiscopia y plantigramas

Entendemos por plantiscopia la observación directa de la planta del pie en situación de carga o sea cuando sostiene *absolutamente* todo el peso del cuerpo. Para ello es menester disponer de un simple aparato llamado *plantiscopia* que consta esencialmente de una plataforma de grueso cristal, sobre la que se coloca

de pie el individuo que queremos reconocer; debajo de esta plataforma existe un foco luminoso y dos espejos colocados oblicuamente, de manera que en ellos se proyecte la planta del pie de tal forma que con este dispositivo vemos reflejada la base de sustentación. Toda el área de apoyo aparece de un color blanco y la zona que no contacta con el cristal se manifiesta de color rosado.

Las imágenes se ven muy claras y nos permiten hacer un rápido estudio comparativo con sólo ordenar al sujeto que se apoye sucesivamente primero sobre el pie indemne y luego sobre el pie lesionado. Esta observación es siempre muy ilustrativa y pone inmediatamente en evidencia cualquier diferencia que exista entre ambas impresiones plantares.

Cuando interesa registrar y archivar la huella plantar es necesario obtener el *plantigrama* y para ello se procede de diversas maneras. El medio más sencillo consiste en embadurnar con aceite de vaselina la planta de ambos pies y acto seguido invitamos al paciente que se ponga de pie sobre un papel negro, apoyándose primero solamente sobre el pie sano y después únicamente sobre el enfermo; como se comprende, la huella plantar queda muy bien señalada por una impresión aceitosa y después no tenemos más que espolvorearla con polvo de talco para que quede convertida en una mancha blanca perfectamente visible




Fig. 1. Plantigrama normal, obtenido mediante nuestro sistema descrito en el texto.

que contrasta sobre el fondo negro. El papel que empleamos para estos plantigramas de recurso es el que usan los radiólogos y fotógrafos para proteger sus clisés.

Los plantigramas así obtenidos no son muy duraderos, y, por consiguiente, cuando queremos darles mayor fijación para poderlos archivar entre el historial clínico o convertirlo en gráfico documento pericial, hemos de acudir a procedimientos que den plantigramas con más detalle, fijeza y permanencia. El procedimiento que casi siempre usamos en nuestras exploraciones es el siguiente: humedecemos la planta del pie con una solución de percloruro de hierro, alcohol y glicerina y seguidamente hacemos gravar sobre una cartulina blanca la huella de cada uno de los pies, que queda de un color amarillo paja muy pálido, pero que realizamos a voluntad pasando luego sobre la cartulina una torunda de algodón empapada en una solución de ácido tánico, con lo cual el plantigrama aparece de un color azul muy intenso. Este sistema da mucho más detalle, no ensucia el pie y es más higiénico que el uso del gran tampón empapado en tinta que utilizan algunos ortopedistas a modo del que se emplea en la dactiloscopia policíaca de identificación.

En ciertas ocasiones interesa no solamente la huella estática, sino que precisa registrar la huella de marcha o sea el conocimiento de la pisada en franca deambulación. Para ello se emplea el método de GILLES, que consiste en embadurnar la planta con una solución de sesquioxido de hierro y hacer andar luego al sujeto por un pasadizo de papel de cuatro metros de extensión; este procedimiento es muy útil porque nos da idea no sólo de la huella plantar en plan de trabajo, sino también de la intensidad de carga que recibe cada pie, la situación general del mismo, etc.

### Valoración de los plantigramas determinativa del grado de incapacidad

En toda impresión plantar normal observamos que la parte más estrecha corresponde aproximadamente a la extremidad posterior del V metatarsiano, y midiendo esta parte estrecha y confrontándola con la máxima longitud del pie, obtenemos un exacto concepto de la base de sustentación y del grado de aplanamiento de la bóveda.

FERÈ estableció el índice plantigráfico mediante un quebrado cuyo numerador es la anchura en centímetros de la parte estrecha de la zona de apoyo multiplicada por cien y el denominador la longitud en centímetros del pie tomada desde la parte más posterior del talón hasta la extremidad más anterior que corresponde al dedo gordo o al segundo dedo. Ejemplo: si en el plantigrama del pie sano la parte más estrecha mide 3,5 centímetros y en el pie lesionado mide 7,2

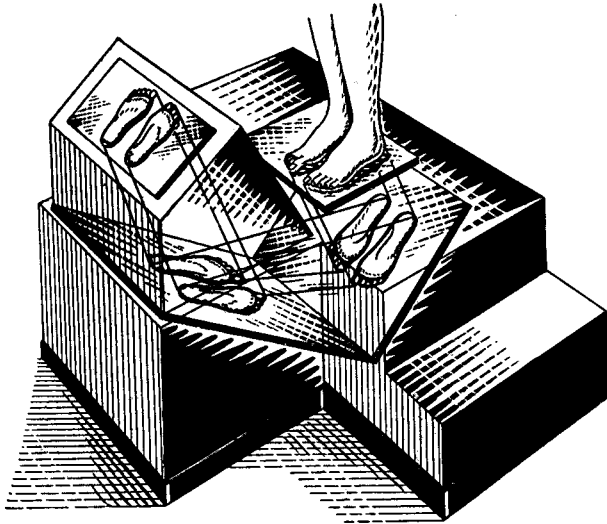


Fig. 2. Corte esquemático de un plantiscopio.

centímetros, siendo la longitud total de cada uno de los pies de 24 centímetros, expresamos el estado normal del primero y la deformidad del segundo mediante los dos siguientes quebrados:

$$\text{pie ileso } \frac{350}{24} = 14,1$$

$$\text{pie lesionado } \frac{720}{24} = 30$$

En este caso que ponemos a título de ejemplo el índice plantar del pie deformado es de 30 mientras que el del pie sano es de 14,1 y la diferencia entre ambos índices establece el grado de aplanamiento, que en este caso concreto es aproximadamente de 16; como se ve, el índice plantar es pues la resultante de la fórmula empleada también en craneología que corresponde a la anchura multiplicada por cien y dividida por la longitud.

Para la valoración del grado de invalidez se suele dar un valor de incapacidad del uno por cien por cada unidad de aplanamiento del índice de FERÈ.

En cuanto al *pie cavus* o excavado es muy poco frecuente y se diagnostica fácilmente porque en el plantigrama da dos áreas de apoyo completamente separadas entre sí, una anterior metatarsiana y otra posterior correspondiente al talón sin la marca del apoyo marginal que normalmente une a ambas. Clínicamente reviste poco interés.

### Valoración de las desviaciones laterales en varus o valgus

Para valorar las desviaciones anormales del pie en varus (supinación) o en valgus (pronación) se trazan en el plantigrama dos líneas rectas, una de ellas que va desde la parte más posterior del talón hasta el punto correspondiente a la cabeza del primer metatarsiano y otra que partiendo también desde la parte más posterior del talón se dirige a la cabeza del V metatarsiano; como puede apreciarse en la figura adjunta, ambas rectas determinan un ángulo agudo. Se proyecta también en el plantigrama, mediante un cartabón, el punto más saliente del maléolo interno y el del externo y se unen ambos puntos por medio de una recta. Sabemos que el punto medio de dicha recta debe caer dentro del

ángulo en todo pie normal y queda fuera de él en un pie desviado, desplazándose hacia el borde interno si el pie está deformado en valgus y por el contrario desplazándose hacia el borde externo si está deformado en varus.

El índice gráfico de la normalidad de los pies lo establece DESTOR de la siguiente manera: apoyados ambos pies sobre un papel extendido en el suelo y aproximados entre sí lo más posible, dibuja su contorno por medio de un lápiz colocado perpendicularmente al papel y una vez obtenido el dibujo traza el *eje longitudinal* de cada pie y el *eje intermedio* cortando este último mediante dos perpendiculares paralelas entre sí, una que pasa por la extremidad más anterior de los dedos y otra que pasa tangencial a la curva de los talones. Prolonga luego el eje intermedio por su parte posterior en una longitud exactamente igual a la determinada por la intersección de las dos perpendiculares y en su punto extremo posterior deben coincidir las prolongaciones de los ejes longitudinales de ambos pies, que forman entre sí un ángulo de doce grados.

Cualquier deformación estática de un pie se manifiesta por la alteración del índice gráfico de DESTOR, de manera que no puede formarse la figura que repro-

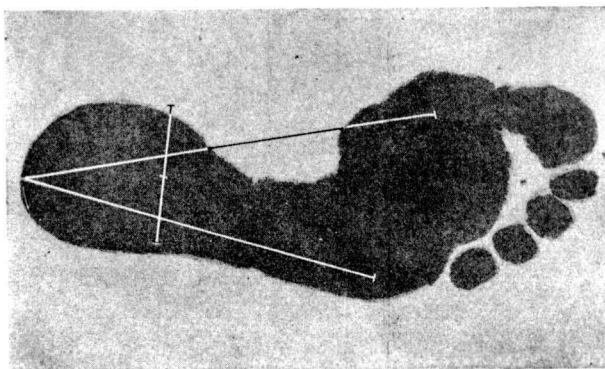


Fig. 3 Plantigráfico para la valoración de centro de gravitación y su desplazamiento en la iniciación de desviaciones laterales.

ducimos en el adjunto grabado. Verificadas exactamente las mediciones que dejamos apuntadas, se pone siempre de manifiesto toda desviación lateral y podemos traducir gráficamente su valoración.

El interés clínico de estos procedimientos de medición radica en que nos permiten establecer un diagnóstico precoz de la menor alteración en la superficie de apoyo y poniendo seguidamente en práctica una eficaz terapia ortopédica alejamos toda complicación.

Tanto el *equinismo* como el *pie talus* no tienen dificultad alguna desde el punto de vista diagnóstico y por lo tanto no merecen descripción especial.

### Tratamiento ortopédico

Las deformidades residuales del pie raramente aparecen puras, es decir, que solamente en contadas ocasiones existen en la forma esquemática tal cual las hemos descrito y clasificado; lo más corriente es que vayan asociadas las desviaciones, constituyendo un solo complejo deformante; así es muy corriente ver en la práctica el pie plano-valgus, la deformidad en equino-varus, el talus-valgus, el equino-plano-valgus, etc. Sin embargo, en su fase inicial la deformación incipiente es simple, con alteraciones minimales en el índice plantar, apenas perceptibles por una somera inspección directa y por lo tanto escapan durante mucho tiempo al ojo del médico no especialista.

Es precisamente en esta primera época cuando tiene el máximo interés el reconocimiento plantiscópico, porque entonces es tiempo oportuno para instituir el tratamiento ortopédico que evitará una tara física definitiva acompañada de un déficit o merma funcional permanente.

Cuando se descubre precozmente la alteración anatómica resulta asimismo mucho más fácil su corrección. El famoso pie plano traumático lo combatimos satisfactoriamente confeccionando unas plantillas moldeadas como soporte del arco plantar; insistimos en que dichas plantillas sean moldeadas sobre un positivo de

yeso obtenido del pie lesionado y en manera alguna podemos abonar el criterio de aquellos facultativos que creen resolver la cuestión enviando sus pacientes a un comercio de ortopedia donde les suministrarán unas plantillas fabricadas en serie y algunas veces absolutamente inadecuadas.

Según las especiales condiciones del pie plano, la plantilla deberá construirse a base de *material rígido* que dará un soporte fijo al pie, o bien a beneficio de *material flexible* que trabaja a modo de muelle o resorte; en el primer caso empleamos el duraluminio o el metal de Victoria y en el segundo el acero de alto temple o el celuloide especial. La indicación depende de la intensidad de la deformación, del peso del paciente y de la coexistencia de artrosis o relajaciones ligamentosas.

Corrientemente la mejoría es positiva y tanto los síntomas subjetivos como la objetividad del índice plantar se aprecian en muy breve tiempo. Es necesaria, sin embargo, una periódica revisión del lesionado para adaptar la plantilla a la nueva situación de la bóveda y restituirla gradualmente a su arquitectura normal.

Los casos de pie valgus los corregimos de dos maneras distintas: si son poco acentuados, mediante un especial soporte plantar, pero si el grado de deforma-

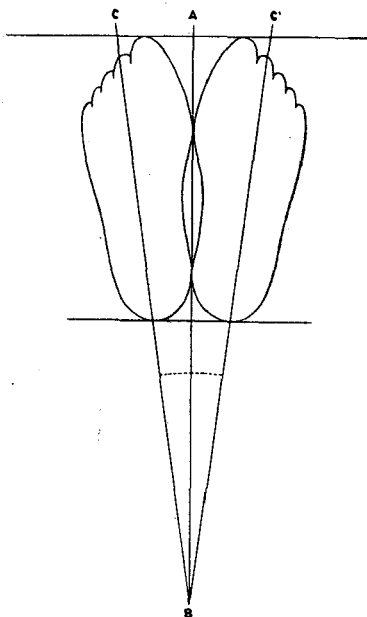


Fig. 4. Índice gráfico de DESTOT. Línea CB: eje longitudinal del pie; línea AB: eje intermedio. Punto B: centro de convergencia.

ción es ya considerable será menester acudir a un calzado corrector a base de tacón oblicuo desplazado hacia adentro y reconstrucción del arco antero-posterior de sustentación.

Los desplazamientos axiales en varus son tributarios de soluciones netamente ortopédicas y los resolvemos la mayor parte de las veces por medio de un elemento *monotutor* que domina el pie y lo sitúa incluso en hipercorrección; estos dispositivos actúan en forma de brazo de palanca y puede graduarse a voluntad su intensidad de acción. Se fabrican como aparato independiente susceptible de calzar alpargata o zapato ordinario indistintamente, o bien se adapta a una bota de zapatería.

Cuando la malformación es importante y la fuerza correctora ha de ser intensa, resulta más conveniente corregir el pie con maniobras incruentas bajo narcosis y mantener la posición lograda por medio de un vendaje de yeso provisto de estribo o de sandalia clínica.

Los pies equinos pocas veces aparecen como consecuencia de traumatismos exclusivos del pie, sino que más a menudo obedecen a lesiones que afectan a

la pierna. Para su corrección existen distintos procedimientos, basados unos en medios exclusivamente mecánicos y otros en intervenciones cruentas; nuestro criterio es el de hacer entrar cuanto antes en escena los medios ortopédicos incruentos porque sabemos que nos proporcionarán satisfactorio resultado en los casos en que no existe gran rigidez y en que por consecuencia no se necesita una gran fuerza de corrección. Por el contrario, en los casos en que se reclama un gran esfuerzo corrector y en que existe mucha retracción recomendamos desde el primer momento las operaciones quirúrgicas.

He aquí, expuesto a grandes rasgos, lo que estimamos como indispensable para combatir eficazmente las deformidades residuales post-traumáticas del pie. Este capítulo de la ortopedia es, de entre todos, si cabe, aquel en que más necesario es un precoz diagnóstico y por ello aconsejamos con todo entusiasmo que en esta clase de traumatizados se practique siempre una plantiscopia tan pronto como se levanta el escayolado porque como elemento auxiliar resulta en esta clase de lesionados de tanta o más importancia que las propias radiografías de comprobación.

---