

# ORIGINALES

Servicio de Aparato Respiratorio del Hospital de la Santa Cruz y San Pablo.  
Director: Prof. J. Cornudella

## **LAS LESIONES VALVULARES ASOCIADAS EN LA CIRUGIA DE LA ESTENOSIS MITRAL\***

Prof. G. C. DOGLIOTTI y Dr. P. F. ANGELINO (Torino)

1) *Introducción y concepto.* — Al proponer las indicaciones para una comisurotomía mitral, una de las condiciones ideales sería que la estenosis fuese pura, cerrada y sin ninguna otra lesión asociada.

Esto, desgraciadamente, no se verifica en todos los pacientes; de aquí que uno de los problemas más importantes, al aconsejar la terapéutica quirúrgica, esté constituido por la oportunidad o no de someter a la intervención a aquellos sujetos con estenosis mitral asociada a otras lesiones.

En estos años, en el Instituto de Patología Médica, dirigido por el Prof. G. C. DOGLIOTTI, y en el Centro de Cirugía Cardíaca, por el Profesor A. M. DOGLIOTTI, hemos podido observar numerosos pacientes portadores de estenosis mitral con diferentes lesiones valvulares asociadas. Actualmente son escasos los datos recogidos en la literatu-

ra médica referentes a los resultados inmediatos y a distancia obtenidos por la comisurotomía mitral; por esta razón nos ha parecido útil referir nuestra experiencia y los resultados conseguidos en enfermos de este tipo.

2) *Lesiones asociadas a considerar.* — Los pacientes objeto de este estudio, forman parte de los primeros 1.500 operados de comisurotomía mitral en el Centro de Cirugía Cardíaca de la Clínica Quirúrgica de la Universidad de Torino, habiendo sido sometidos a observación por un período de tiempo de 1 a 6 años. Las lesiones asociadas que consideraremos son:

1. Insuficiencia de la válvula mitral.
2. Insuficiencia de la válvula aórtica.
3. Estenosis de la válvula aórtica.

(\*) Conferencia pronunciada en el XIV Curso de Patología Torácica.

4. Insuficiencia de la válvula tricúspide.

5. Estenosis de la válvula tricúspide.

6. Insuficiencia de la válvula pulmonar.

7. Comunicación interauricular.

#### Insuficiencia mitral

Examinando los primeros 500 pacientes intervenidos por estenosis mitral, hemos observado que se hallaba asociado a un grado más o menos elevado de insuficiencia en 115 casos. El diagnóstico clínico preoperatorio de insuficiencia asociada fué establecido en 85 casos, es decir, en el 74,7 %; el error diagnóstico (20 %), se refería concretamente a aquellos pacientes con estenosis y regurgitación de grado leve; en los otros pacientes, tal error se limitaba al 5,1 %.

En el grupo de sujetos con estenosis asociada a una leve regurgitación, los resultados óptimos y buenos se aproximaban al 75 %. Este valor corresponde al obtenido en los sujetos con estenosis mitral pura.

De esta observación nace una revisión de los criterios clásicos de estenosis e insuficiencia mitral y conduce a la ampliación de las indicaciones de la comisurotomía. Se llega así al concepto de *estenosis predominante* (G. C. DOGLIOTTI), estableciéndose tres grupos de pacientes:

1.º Presentan una regurgitación de grado mínimo.

2.º Presentan una regurgitación de grado discreto.

3.º Presentan una regurgitación de grado notable.

Se habla también de una acción correctora de la comisurotomía en el grupo de estenosis valvulares con regurgitación de grado moderado.

En los casos observados se puso de manifiesto una regurgitación de grado mínimo en el 50 % del primer grupo, discreta en el 40 % del segundo y notable en el 10 % del tercero.

Mientras que en el primer grupo los resultados fueron superponibles, como se ha dicho, a aquellos de la estenosis mitral pura, la mortalidad en el segundo fué más alta (10 %) y los resultados a distancia menos favorables. En el tercer grupo, la mortalidad fué del 15 % y los resultados más o menos nulos.

Sobre la base de estos resultados, G. C. DOGLIOTTI y a los fines de una terapéutica quirúrgica, aconseja la siguiente línea de conducta: «Es preciso establecer, ante todo, si se trata de una estenosis pura o de una esteno-insuficiencia que entre en el grupo de la estenosis cerrada con escaso nivel de insuficiencia y que todavía no sea capaz de influir en el cuadro hemodinámico. Son éstos los casos de estenosis quirúrgica confiables al cirujano».

G. C. DOGLIOTTI insiste en la valoración de los datos clínicos, radiográficos y electrocardiográficos para decidir la intervención.

mortalidad y buenos los resultados inmediatos y a distancia. Es necesario asegurarse que el paciente no se encuentra en fase de actividad

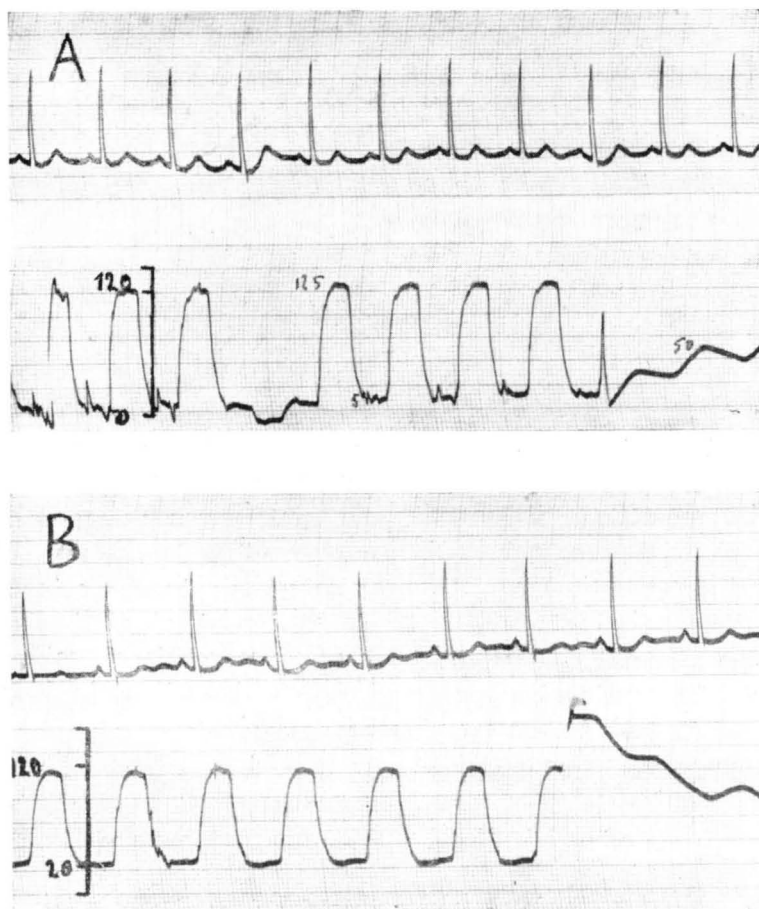


Fig. 1. — Estenosis mitral cerrada asociada a una esteno-insuficiencia aórtica de grado discreto.

Presiones ventriculares izquierda antes (A) y después (B) de la comisurotomía mitral. Inmediatamente después de la comisurotomía se nota un aumento de la presión diastólica en el ventrículo izquierdo.

Cuando se trata de una estenosis mitral predominante, está justificando ampliar las indicaciones de la comisurotomía, por ser baja la

reumática y, eventualmente, someterle a un largo período de reposo y a un tratamiento antirreumático antes de la intervención. En el ex-

tremo opuesto se encuentra la categoría de las lesiones dobles, con fuerte predominio de la insuficiencia y en las que el riesgo es notable y los resultados modestos o negativos; en estos casos, la intervención se desaconseja.

Existe un tercer grupo, en el cual la valoración de si la estenosis predomina sobre la insuficiencia, resulta bastante difícil; en estos casos dudosos es lógico que las indicaciones sean limitadas y debe prestarse particular atención a las condiciones clínicas, familiares y sociales del enfermo.

### **Insuficiencia aórtica**

Después de la insuficiencia mitral, la lesión más frecuentemente asociada a la estenosis mitral es la insuficiencia aórtica.

Entre los primeros 500 pacientes operados de estenosis mitral desde el año 1951 al 1953, hemos examinado 26 pacientes, en los que dicha lesión se encontraba asociada a la insuficiencia aórtica. Los resultados, controlados a distancia, deben considerarse como buenos en 14, modestos en 8, nulos en 2 y 2 muertes. Pasado algún tiempo de la intervención, se ha observado un aumento de los diámetros del ventrículo izquierdo, tanto en los pacientes con escaso resultado, como si éste ha sido bueno. Otra observación se refiere a los datos suministrados por la auscultación:

1. A medida que se aleja de la intervención, es posible auscultar constantemente un aumento del soplo sistodiastólico, mientras que disminuye el ruido diastólico motivado por la presencia de la lesión mitral corregida.

2. En los casos en que la estenosis mitral se asocia a una insuficiencia, mientras el ruido diastólico disminuye, se acentúa con el tiempo el soplo sistólico dulce transmitido a la axila y al dorso, típico del reflujo mitral.

3. La acentuación del soplo aórtico que acompaña al aumento de los diámetros del ventrículo izquierdo, está motivada por la mayor cantidad de sangre expulsada por el ventrículo y al aumento del volumen minuto. En estas condiciones aumenta el reflujo diastólico y, en consecuencia, el residuo diastólico por incontinencia de las válvulas aórticas.

El control de los pacientes operados de comisurotomía mitral con lesión aórtica asociada, indica que los beneficios conseguidos con la intervención fueron buenos en aquellos enfermos en los que la estenosis mitral era pura y cerrada y la lesión aórtica era de grado leve; los resultados fueron modestos en aquellos sujetos que, presentando una lesión aórtica moderada, tenían una estenosis mitral discreta o asociada a una insuficiencia.

Queda por considerar el proble-

ma de los pacientes con estenosis mitral pura y cerrada inferior a 1 centímetro cuadrado y portadores de una lesión aórtica de grado discreto con predominio de la insuficiencia. En 5 sujetos que se encontraban en estas condiciones, G. C. DOGLIOTTI ha propuesto ampliar moderadamente la válvula mitral para disminuir la hipertensión presente en la aurícula izquierda y círculo venoso pulmonar, sin sobrecargar en modo considerable el ventrículo izquierdo, en el que el residuo diastólico se encuentra ya aumentado por la presencia de la insuficiencia aórtica.

Esta *comisurotomía limitada* tendría como finalidad el transformar una estenosis mitral grave en una estenosis mitral de grado bien tolerado. Tales hipótesis están confirmadas por los datos hemodinámicos y por la experiencia clínica. Se sabe que, debido a la estenosis mitral, existen diferentes grados patológicos de la cardiopatía en relación con la superficie del *ostium* y que hay un valor-nivel demostrado por experiencias hemodinámicas (ANGELINO, LEVI y ACTIS-DATO) por encima del cual la capacidad funcional de cada individuo es casi normal y este límite corresponde a una superficie del *ostium* de unos 2 cm.<sup>2</sup>

La terapéutica quirúrgica en las estenosis mitrálicas cerradas con esteno-insuficiencia aórtica dinámicamente importante, trata de au-

mentar el *ostium* mitral a valores que se aproximan a este nivel de tolerancia, sin alterar el equilibrio hemodinámico de la lesión aórtica. Esta lesión, en general, no provoca clínicamente fáciles ni repetidas descompensaciones, como ocurre con la estenosis mitral. Para valorar indirectamente el residuo diastólico del ventrículo izquierdo, expresión del grado de insuficiencia aórtica, G. C. DOGLIOTTI ha aconsejado y ha hecho medir las presiones ventriculares izquierdas antes y después de la comisurotomía mitral.

En conclusión, la asociación de una lesión aórtica de grado moderado, no contraindica de por sí la comisurotomía mitral cuando esta estenosis sea bastante cerrada. En los otros casos, la valoración de la intervención debe ser muy prudente y avalada por los datos clínicos, hemodinámicos, radiológicos y electrocardiográficos.

#### Estenosis aórtica

En el Centro de Cirugía Cardíaca se han realizado 12 valvulotomías por vía transventricular en sujetos portadores de estenosis valvular aórtica aislada. Intervenciones simultáneas sobre las válvulas aórtica y mitral, se han realizado solamente en tres sujetos.

Recientemente, en el Congreso Europeo de Cardiología celebrado en Estocolmo, se ha hablado de la

terapéutica quirúrgica de tal lesión y se ha visto en la revisión de las estadísticas presentadas, que los resultados obtenidos son frecuentemente muy modestos y la mortalidad muy elevada.

Los escasos resultados deben atribuirse, en la mayor parte de los casos, a las condiciones anatómicas de la válvula, que se presenta casi siempre calcificada, por lo que frecuentemente, la valvulotomía se reduce a la rotura de la válvula, con el riesgo inmediato del desprendimiento de émbolos y la creación de una insuficiencia.

En los pacientes en que se demuestra la asociación de una estenosis mitral con una estenosis aórtica pura, es necesario establecer el gradiente de presión presente entre el ventrículo izquierdo y la aorta; la intervención parece indicada cuando dicho gradiente sea inferior a 50 mm. de Hg.

Cuando los datos clínicos y manométricos indican que la estenosis aórtica es de grado muy leve, se puede aconsejar solamente la intervención de comisurotomía mitral; en estos casos hemos observado algunos buenos resultados. En el caso de una estenosis aórtica de alto grado, si se afronta la comisurotomía mitral, es necesario practicar también la aórtica; los resultados, en estos casos, son frecuentemente modestos y el riesgo bastante elevado.

### **Insuficiencia tricúspide**

Para valorar la posibilidad de una terapéutica quirúrgica en los pacientes con estenosis mitral pura o con insuficiencia moderada asociada a insuficiencia tricúspide, hemos examinado 17 pacientes que fueron sometidos a intervención de comisurotomía mitral y en los que el diagnóstico clínico de insuficiencia tricúspide vino aclarado en la mesa operatoria a través de la exploración externa de la aurícula derecha.

Tal lesión, cuando se halla asociada a la estenosis mitral, se presenta con características sólo funcionales; desde el punto de vista semiológico y clínico, todavía resulta bastante difícil diferenciar una insuficiencia tricúspide funcional de una orgánica.

El cateterismo cardíaco y los otros exámenes en general, establecen el diagnóstico genérico de insuficiencia tricúspide. Las deducciones sobre el tipo de lesión, funcional u orgánica, nos vienen dadas por el resultado de la terapéutica médica o la quirúrgica, de la estenosis mitral.

La insuficiencia funcional tricúspide, se instaura generalmente a continuación de una lesión mitral con las características de la estenosis pura o de la esteno-insuficiencia.

Los datos fisiopatológicos nos revelan de hecho cómo en estos casos existe una grave hipertensión del

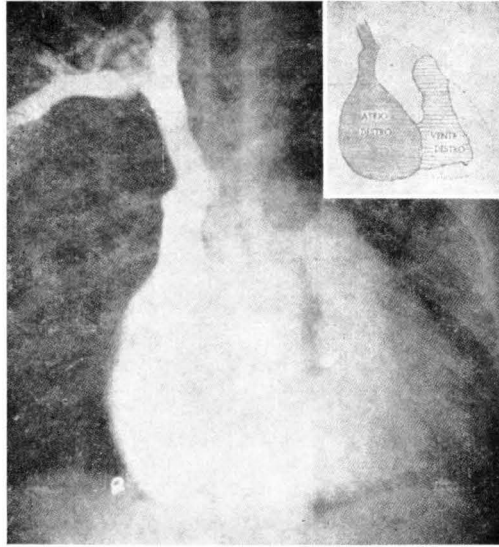


Fig. 2. — Angiocardiografía en una enferma con insuficiencia tricuspídea.

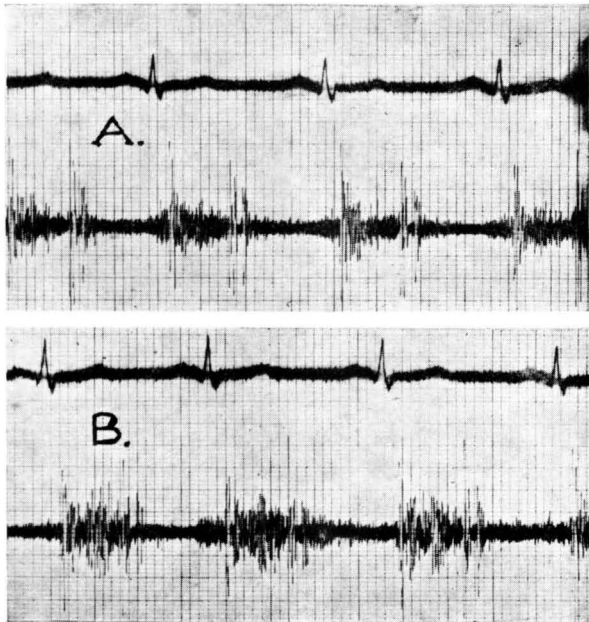


Fig. 3. — Foco tricúspide. Fonocardiograma en un enfermo con insuficiencia funcional tricuspídea (A) y después (B) de la maniobra de Rivero-Carvalho.

círculo menor y del ventrículo derecho; por lo que la válvula, no habiendo sufrido alteración de carácter inflamatorio, puede hacerse fácilmente insuficiente. Por ello, en algunos de estos pacientes, el empleo de una adecuada terapia médica puede, en los estadios iniciales, corregir la lesión.

Las condiciones más favorables para alcanzar un buen resultado, están constituidas por varios factores, entre los que recordamos los más importantes:

Ausencia de una grave arteriopatía pulmonar que alguna vez representa de por sí una barrera al círculo.

La presencia de una lesión mitral con los caracteres de la esteno-insuficiencia, en la que se tiene un ventrículo izquierdo aumentado de tamaño y alguna vez insuficiente por un aumento del propio trabajo mecánico.

Ausencia de procesos de miocarditis activa.

En tales condiciones pueden obtenerse beneficios, por ejemplo, con una terapia digitalica que favorecería la curación de la lesión tricúspide mediante una acción sobre el ventrículo izquierdo (función inotropia positiva) y una acción sobre el círculo menor (disminución de la presión ventricular derecha). Al contrario, difícilmente se obtiene buen resultado en aquellas formas de insuficiencia tricúspide funcional asociada a una estenosis mitral

pura, cerrada y a una grave arteriopatía pulmonar.

Por las razones dichas, la terapia médica misma, no representa un medio suficiente para diferenciar una insuficiencia tricúspide funcional de una orgánica. La corrección quirúrgica de la insuficiencia tricúspide puede obtenerse con la eliminación de la barrera mitral; raras e inciertas todavía son las tentativas de corrección directa.

La apertura de una estenosis mitral cerrada y las sucesivas modificaciones de las presiones del pequeño círculo, favorecen la reducción y también la desaparición de una insuficiencia tricúspide funcional. Los resultados que se obtienen de esta forma están, por lo tanto, ligados:

1. A la presencia de una estenosis mitral pura muy cerrada (en una insuficiencia o esteno-insuficiencia mitral no se obtiene ventajas porque las modificaciones del pequeño círculo son modestas).

2. A la ausencia de una esclerosis pulmonar grave, que de por sí representa una barrera sólo parcialmente corregible con la apertura de la válvula mitral.

Queda el problema no resuelto de conocer preoperatoriamente la naturaleza de la lesión, que ni aún la terapia médica puede resolver. Las observaciones referidas arriba están deducidas de los datos de or-



den médico y quirúrgico de los sujetos examinados.

En 8 pacientes, los datos clínicos y la intervención, demostraron la presencia de una estenosis pura (de 0,5 a 0,7 cm.), asociada a una insuficiencia tricúspide. Solamente en tres casos la corrección de la lesión mitral determinó una curación completa de la lesión tricúspide; en los otros 5, a excepción de uno, muerto por embolia pulmonar al tercer día, se tuvo una mejoría clínica, temporal tan sólo, reapareciendo la sintomatología tricúspide precedente; cada uno de ellos, en el acto operatorio, revelaba un pulmón con grave arteriopatía y la válvula mitral aparecía muy deformada y alguna vez calcificada.

En otros 2 sujetos con estenosis mitral asociada a insuficiencia, no se obtuvieron sensibles modificaciones de la lesión tricúspide, probablemente a causa de las escasas ventajas hemodinámicas conseguidas.

Concluyendo: a los fines quirúrgicos, la asociación de una lesión tricúspide con una lesión mitral, es un problema que exige mucha prudencia en su valoración, teniendo siempre presente las características de la estenosis, la esclerosis pulmonar y la naturaleza de la insuficiencia tricúspide misma.

#### **Estenosis tricúspide**

Si la asociación de una lesión mitral con una insuficiencia tricúspide

de es una eventualidad bastante frecuente, aquélla de una lesión mitral con una estenosis tricúspide debe considerarse más rara.

En el Centro Cardíaco de la Clínica Universitaria de la Universidad de Torino y en el Servicio que regenta el Prof. G. C. DOGLIOTTI, han sido observados 4 casos, de los que 3 fueron sometidos a intervención quirúrgica simultánea de ambas lesiones.

La primera intervención de este tipo que se tiene noticia en la literatura médica mundial, ha sido realizada por el Prof. A. M. DOGLIOTTI, el 28 de enero de 1953.

No existiendo ninguna experiencia a este respecto, los problemas que se nos plantearon eran de dos tipos:

1.º Si debía intervenir en dos sesiones o en la misma sobre ambas válvulas.

2.º Si era más conveniente que el cirujano practicase primeramente la comisurotomía mitral o la tricúspide.

En nuestros pacientes era evidente que la estenosis tricúspide constituía una barrera de protección al círculo pulmonar.

En consecuencia, la brusca eliminación quirúrgica de esta barrera protectora hubiera causado probablemente un brusco aumento del flujo al pulmón, mientras persistiese la barrera mitral, con el

consiguiente peligro de edema pulmonar. Se deduce por ello la necesidad de intervenir primeramente sobre la válvula mitral.

Realizada la valvulotomía mitral se procede a la valvulotomía de la tricúspide, pasando a través del apéndice auricular derecho.

En nuestro caso primero, la estenosis tricúspide valorada alrededor de 2 cm.<sup>2</sup> estaba constituida por la presencia de adherencias entre las cuerdas tendinosas y entre las valvas valvulares, que condicionan una restricción del *ostium*; la divulsión digital permitió liberar tales adherencias, obteniendo una ampliación del *ostium* y un funcionamiento más fisiológico de la válvula. En el segundo y tercer caso se encontró una estenosis de 1 cm.<sup>2</sup> y 1,5 cm.<sup>2</sup>, respectivamente por soldadura de las valvas; la divulsión digital logró separarlos sin crear insuficiencia; hasta obtener una superficie del *ostium* de unos 3 cm.<sup>2</sup>

Que la intervención realizada sobre ambas válvulas ha sido útil, lo demuestra la maravillosa reanudación de las actividades físicas en la segunda y tercera pacientes, que a los tres meses de la intervención han vuelto a hacer vida casi normal y también el buen resultado observado en la primera.

En la cuarta paciente fué practicada solamente la comisurotomía mitral; a los dos meses de la intervención la paciente fallece, encontrándose en el examen necrópsico

una estenosis tricúspide bastante cerrada.

Los medios que actualmente nos consienten una valoración más exacta de la estenosis a los fines de una terapéutica quirúrgica, están constituidos por el cateterismo cardíaco y la angiocardigrafía.

Es evidente, por todo lo expuesto, que en presencia de una estenosis tricúspide cerrada asociada a una estenosis mitral, se debe aconsejar la intervención correctora simultánea, practicando primeramente la comisurotomía mitral y después la tricúspide. En el diagnóstico de tal lesión, aparte de los datos clínicos y de los trazados mecánicos, revisten gran importancia la angiocardigrafía y el cateterismo cardíaco: con el primero de tales exámenes puede obtenerse un diagnóstico genérico de la lesión tricúspide y con el segundo se consigue un diagnóstico preciso y adecuado en el mayor número de los casos.

#### **Insuficiencia de la arteria pulmonar**

En nuestro Servicio de Cardiología hemos observado algunos pacientes con estenosis mitral pura, en los que se apreciaba un soplo sistólico sobre el foco pulmonar. En 3 de estos pacientes pudimos estudiar el cuadro hemodinámico practicando el cateterismo cardíaco; presentaban un cuadro de grave hipertensión pulmonar, como demuestra las presiones sistólico pul-

monares, respectivamente, de 110, 135 y 140 mm. de Hg. Las presiones diastólicas ventriculares y pulmonares presentaban particulares modificaciones patológicas en sus valores. En el ventrículo derecho la presión diastólica caía en protodiástole a valores normales, para subir después rápidamente en la meso y telediástole a 20, 20 y 28 milímetros de Hg. En la arteria

ciones basales, se inyectó intravenosamente 2 mg. de «reserpina» para observar el comportamiento de la presión bajo la acción de dicho fármaco. Después de 70 minutos se notó una caída del valor sistólico pulmonar de 135 a 65 mm. de mercurio, con la normalización del valor diastólico de la presión, tanto ventricular como pulmonar. Simultáneamente desapare-

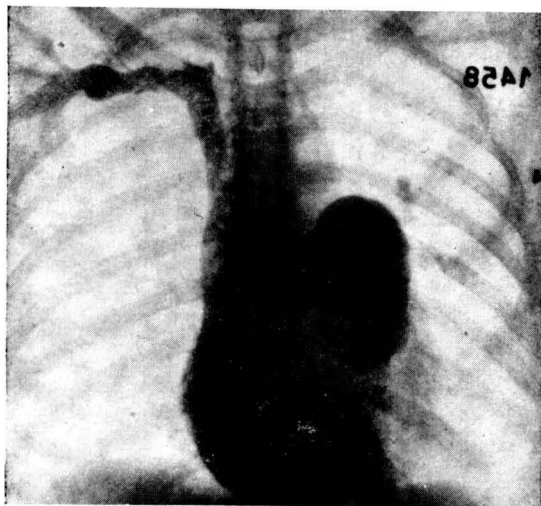


Fig. 4. — Angiocardiógrafa en una enferma con insuficiencia funcional pulmonar y estenosis mitral cerrada.

pulmonar, por el contrario, era de 40, 55 y 40 mm. Hg.; correspondiente, respectivamente, al 36, 40 y 28,5 % de la presión sistólica, es decir, netamente inferior al valor porcentual normal, que oscila en torno del 50 al 55 %.

En una paciente, durante el cateterismo y después de haber hecho los registros de la presión en condi-

ció el soplo diastólico del foco pulmonar, persistiendo únicamente el sistólico; los datos estetoacústicos precedentes se volvieron a oír después de 4 horas del examen, verosímilmente por el retorno de las presiones sistólicas ventriculares y pulmonares a los valores precedentes.

Estos 3 pacientes fueron opera-

dos de comisurotomía (Profesor A. M. DOGLIOTTI); la superficie del ostium de la estenosis encontrada en la mesa de operaciones era, respectivamente, de 0,4, 0,6 y 0,6 cm.<sup>2</sup> En los días siguientes al acto operatorio, el soplo diastólico tendía a disminuir de intensidad, para desaparecer completamente después de 20 a 30 días; persistía, sin embargo, aunque disminuído de intensidad, el soplo sistólico.

Estos 3 pacientes fueron vistos después de 2 años de la operación

insuficiencia de las válvulas semilunares aórticas.

En estos 3 pacientes, la desaparición de los datos estetoacústicos pulmonares después de la apertura de la válvula mitral, confirman ciertamente una insuficiencia de la válvula pulmonar, que por las razones dichas con anterioridad, debe ser considerada de origen pulmonar (soplo de GRAHAM STEEL). Basándose sobre las observaciones clínicas de otros pacientes con el mismo dato acústico pulmonar, puede

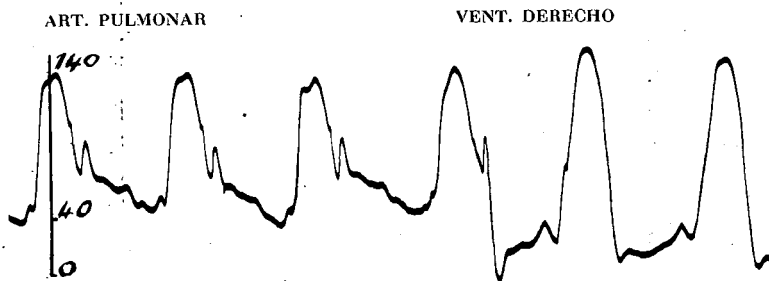


Fig. 5. — Presiones de un caso de estenosis mitral cerrada con insuficiencia pulmonar funcional. Obsérvese la morfología del trazo (parecida a la que se ve en una insuficiencia aórtica) y la presión diastólica baja dentro de la arteria pulmonar (40 mmHg.) y aumentada en el ventrículo derecho (20 mmHg.).

y presentaban un dato estetoacústico y fonocardiográfico normal. Los datos acerca de las alteraciones de las presiones ventriculares y pulmonares, en particular de las diastólicas, confirman el diagnóstico clínico de insuficiencia de la arteria pulmonar; se crean en la arteria pulmonar y en el ventrículo derecho idénticos trastornos hemodinámicos a los que existen en el ventrículo izquierdo y en el círculo arterioso cuando se instaura una

afirmarse que en la mesa operatoria siempre se encontraron estenosis mitrálicas de grado muy elevado. Es de suponer, por tanto, que la insuficiencia pulmonar asociada a una lesión mitral, indique siempre la presencia de una estenosis pura de alto grado, donde las indicaciones operatorias son de elección. Nunca en ningún caso con una estenoinsuficiencia mitral, se ha podido revelar un soplo de Graham Steel.

Para concluir: hemos visto que la insuficiencia funcional de la pulmonar desaparece después de la comisurotomía mitral. La presencia de esta lesión pulmonar asociada es un dato muy importante que, a nuestro juicio, sirve para confirmar las indicaciones operatorias.

### **Comunicación interauricular**

En un porcentaje de pacientes (6 al 10 %) portadores de una comunicación interauricular, es posible encontrar una estenosis mitral de origen reumático. Las características clínicas que orientan hacia la asociación de una comunicación interauricular, están constituidas por la presencia de la danza hiliar y de un notable aumento de tamaño de la arteria pulmonar.

Solamente el cateterismo cardíaco y la angiocardiografía pueden permitir un diagnóstico de seguridad.

A causa de la hipertensión presente en la aurícula izquierda, se determina un *shunt* izquierdo-derecho, con aumento del flujo en el círculo menor. En estos casos

la intervención de comisurotomía mitral viniendo a reducir la hipertensión en la aurícula izquierda, favorece también, en parte, la corrección del *shunt* izquierdo-derecho.

En nuestro Centro fueron intervenidos 3 pacientes presentando un síndrome de LUTEMBACHER y a los cuales se les practicó la comisurotomía mitral con buen resultado.

Hay que señalar que en uno de estos pacientes con grave esclerosis pulmonar, se observó en el inmediato curso postoperatorio la aparición de una intensa cianosis, debida probablemente a una inversión del *shunt*, que se hizo derecho-izquierdo al disminuir la presión en el atrio izquierdo, mientras persistían elevadas las presiones en el atrio y ventrículo derecho.

Al mejorar gradualmente las condiciones del círculo menor, la cianosis desapareció.

No existen contraindicaciones a la comisurotomía mitral en presencia de una comunicación interatrial. Pero es necesario que la estenosis sea pura y cerrada y que el pulmón no presente signos de grave esclerosis pulmonar.