

## RECONSTRUCCIONES URETRALES

Dr. M. GRAS ARTERO

LAS reconstrucciones uretrales han constituido desde siempre un problema de difícil solución, y aunque las técnicas quirúrgicas actuales hayan alcanzado gran perfección, no por eso dejan de continuar siendo reparaciones laboriosas, causa de preocupaciones y disgustos; buena prueba de ello la tenemos en los hipospadias sobre cuyo tratamiento son incontables los procedimientos descritos.

En nuestra opinión la técnica a seguir debe solucionar con la máxima perfección no sólo el aspecto funcional sino también el estético; como dice muy bien Backus, el conformarse con menos no estaría de acuerdo con las mejores tradiciones del cirujano plástico. No hay procedimientos, sino cirujanos, y los resultados pueden ser siempre buenos empleando aquél con el cual esté uno más familiarizado.

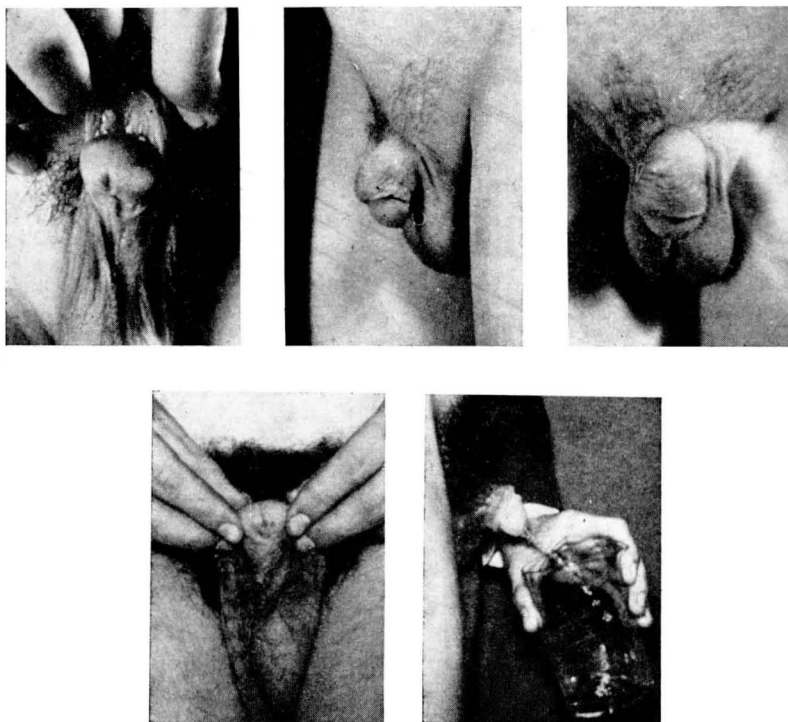
De acuerdo con este punto de vista, salvo en casos muy particulares, no empleamos otras técnicas que las que consigan dejar el nuevo meato completamente apical.

Nuestro criterio personal y actual es el siguiente: Consideramos tres tipos de hipospadias en relación con la técnica a seguir y cuya

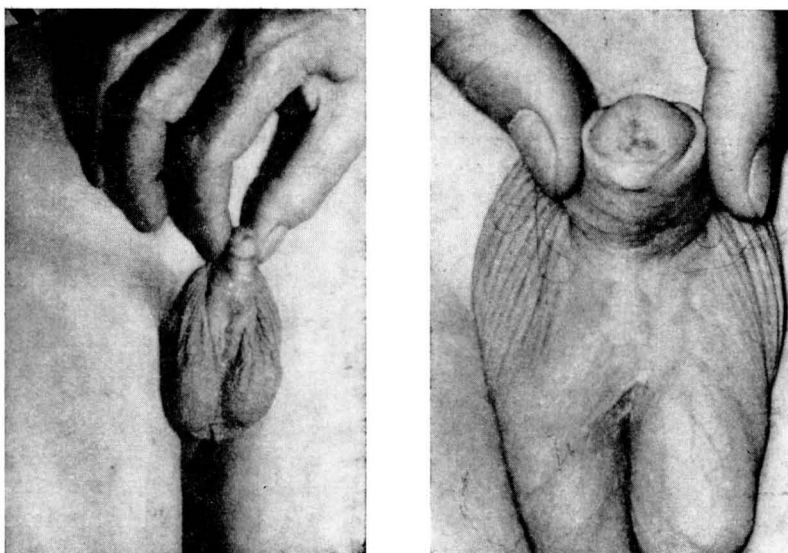
separación nos la establece el surco balano prepucial; de éste hacia la parte distal, seguimos la de Beck; si el meato hipospádico está en el mismo surco o inmediatamente por debajo, la de Bosio ligeramente modificada, y en todos los demás casos, la de Mc Indoe con algunas variaciones no técnicas sino de curso post operatorio.

En la de Beck procedemos de la forma siguiente: Un primer tiempo en el que se reconstruye la forma normal del glande, haciendo desaparecer la muesca o hendidura que presenta en su cara ventral mediante el avivamiento de la misma extirpando el epitelio que la recubre y suturando con puntos en U. Transcurrido un mes como mínimo, se practica la verdadera intervención, consistente en la liberación del meato hipospádico, disección de toda la uretra penéana, tunelización del glande y paso de aquélla a su través; y gracias a su elasticidad se fija el ya citado meato en la porción apical del glande. El sobrante de piel del delantal prepucial, habitualmente no lo resecamos hasta tener la seguridad de no necesitarlo.

Cuatro son los casos que hasta la fecha hemos resuelto con esta



Caso 1. — Hipospadias penoscrotal, resuelto por procedimiento de Mc Indoe.



Caso 2. — Hipospadias peneano, tratado por procedimiento de Mc Indoe.

técnica, y en todos ellos creemos poder calificar el resultado como de excelente a pesar del susto proporcionado por uno de ellos, al parecer a consecuencia de una erección. Reconocemos no obstante su dificultad y la laboriosidad que representa la disección de la uretra en el sentido que debe procederse con gran cuidado para no lesionarla.

La modificación en la técnica de Bosio consiste en levantar el colgajo de revestimiento de la parte central del tubo prepucial, en lugar de hacerlo de la lateral; creemos que es más sencillo. Poca experiencia tenemos sobre la misma: Dos casos tratados. Uno perfecto y el otro con una pequeña fístula que se logró cerrar al primer intento.

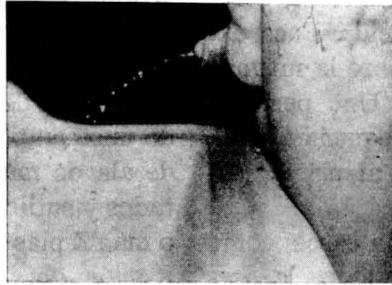
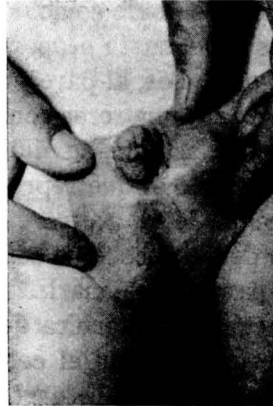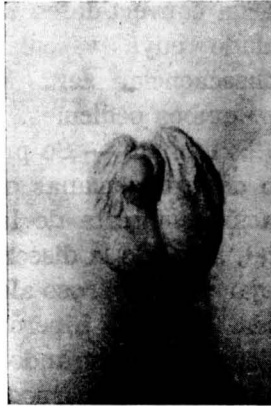En todos los demás casos, como ya hemos dicho, seguimos la descrita por Mc Indoe, en tres o cuatro tiempos según consideremos o no necesaria la formación del ojal en el delantal prepucial, con objeto de incrementar la vascularización de los futuros colgajos. En nuestra opinión, es una conducta recomendable ya que compensa con creces la seguridad que proporciona el inconveniente de un tiempo operatorio más, que por otra parte efectuamos casi siempre bajo anestesia local y ambulatoriamente.

De ser así y de acuerdo con Edmund, la técnica consiste: primer tiempo — Formación de un ojal en la base del delantal prepucial, justo encima del surco balánico y de amplitud suficiente que permita

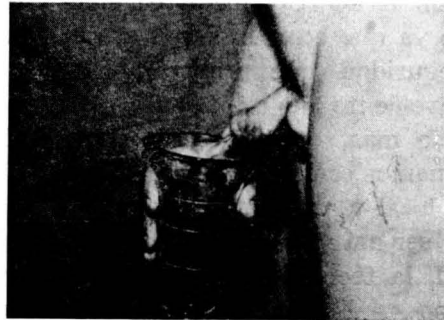
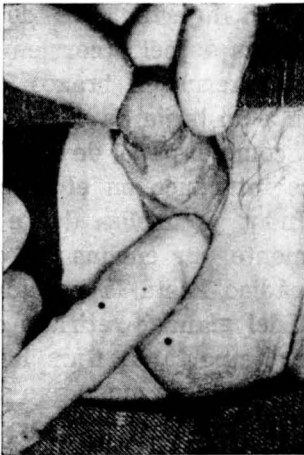
el paso del glande a su través; queda convertido en un tubo pediculado cuya vascularización, en consecuencia, será incrementada por ambos pedículos.

2.º tiempo. — Se practica al cabo de tres semanas o más; extirpación completa de la brida ventral, llevando la disección hasta no dejar tracto fibroso alguno que impida la fácil hiperextensión del miembro, procurando no lesionar los cuerpos cavernosos. La gran superficie cruenta resultante es revestida con el delantal prepucial convertido en tubo en el primer tiempo, que se secciona por su parte media y desdobra, proporcionando unos amplios colgajos en forma de ala de mariposa que son adaptados y suturados, intercalando dos o más Z plastias para evitar la formación de nuevas bridas ulteriores.

3.º tiempo. — A los dos meses, antes incluso, se procede a la formación de la nueva uretra mediante un injerto libre de zona desprovista de pelo (corrientemente cara interna de brazo) que se arrolla a un bujía de calibre apropiado, como el papel de un cigarrillo; se introduce en el trócar de Mac Indoe y tuneliza desde inmediatamente por encima del meato hipospádico hasta la porción más apical del glande; retirado el trócar, es importante fijar la bujía con su injerto de modo que se consiga una buena inmovilización. La tunelización también puede efectuarse a punta de tijera.



Caso 3. — Hipospadias escrotal; procedimiento de Mc Indoe.



Caso 4. — Hipospadias peneano cuyo tratamiento ya había sido intentado; resuelto por procedimiento de Mc Indoe, en tres tiempos.

Antes, al retirar la citada bujía al cabo de diez o doce días, colocábamos un dilatador permanente de calibre algo superior que, mediante dilataciones practicadas un par de veces por semana, era gradualmente substituido por otros hasta conseguir pasar y dejar uno del calibre 16. Este procedimiento, pesado y engorroso podía provocar complicaciones, como nos ocurrió en un caso (el n.º 6). Para simplificarlo se nos ocurrió colocar el día de la primera cura, directamente un dilatador del calibre 14 y unos días más tarde otro del 16, no tocando nada más que cada dos meses en que se procedía a una limpieza y cambio de dilatador. Esta conducta que hace años seguimos observando, nos satisfizo plenamente y últimamente conseguimos colocar un 16 ya en la primera cura, previas dilataciones; con ello queda extraordinariamente simplificado el post operatorio; el hecho de llevar dilatador no impide al paciente el seguir su vida normal.

Transcurridos unos seis meses, lógicamente la fase de contractilidad del injerto ya ha cedido; se retira entonces el dilatador durante unas horas al cabo de las cuales se comprueba si el calibre de la neo uretra ha sufrido variación; si no se aprecia disminución se la deja sin dilatador durante un día y luego durante dos; si persiste el calibre, puede ya practicarse el último tiempo, la anastomosis término-terminal. En caso de obser-

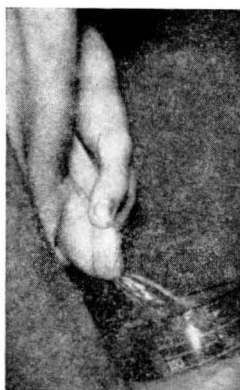
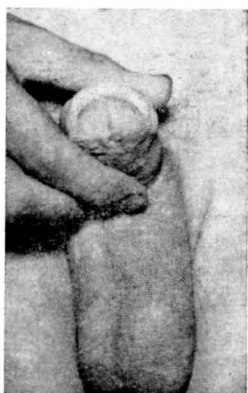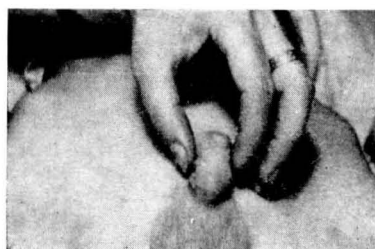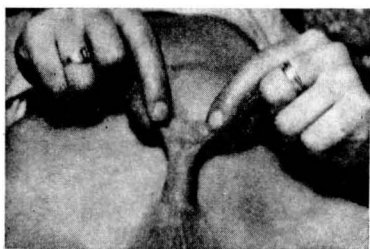var disminución, es aconsejable reponer el dilatador durante uno o dos meses más.

4.º tiempo. — Anastomosis que llevamos a cabo de la forma descrita por Mc Indoe, formación de los colgajos, liberación y sutura en tres planos, pero con una modificación importante: no efectuamos derivación de orina de ninguna clase.

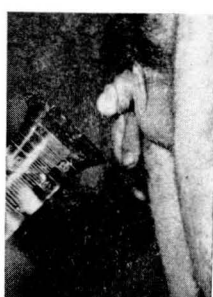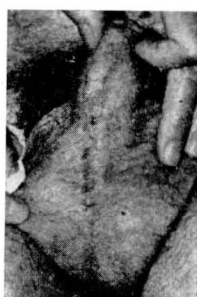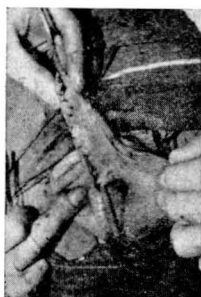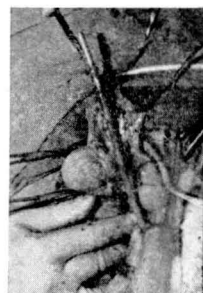
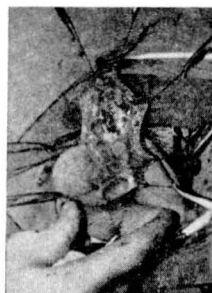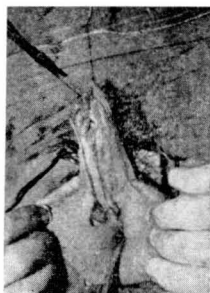
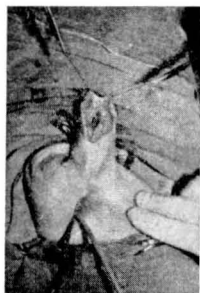
Fue la lectura del trabajo de Beverly Douglas que nos decidió llevarlo a la práctica.

Consiste en entrenar al paciente a orinar por «babeamiento», es decir, a ninguna presión, empleando varios minutos en terminar una micción que normalmente efectuaría en varios segundos; no es tan difícil como parece el conseguirlo, y a pesar de la corta edad de la mayoría de los pacientes, pocos días son suficientes, sobre todo contando con la cooperación de los familiares. Se comprende fácilmente que orinando de esta forma, la sutura no queda sometida a ninguna tensión y que en consecuencia el peligro de fracaso por este motivo es prácticamente nulo.

Hace unos siete años que seguimos esta norma y aunque hayamos tenido algún contratiempo (fístulas), éstas se han presentado en menor número. Incluso en un caso en que el paciente practicó una micción poco rato después de la intervención, en plena post anestesia, el curso transcurrió perfecto, sin la más pequeña complicación de ningún tipo.



Caso 5. — Hipospadias balánico, resuelto por procedimiento de Beck.



Caso 6. — Estenosis cicatricial completa consecutiva a una lesión producida por una maniobra defectuosa de dilatación y que obligó a una reconstrucción uretral a «cielo abierto».

Doce son los casos operados de esta forma con el resultado siguiente: Ocho resueltos perfectamente sin complicación alguna; de los cuatro restantes, en tres se han producido fistulas que han podido ser cerradas en un máximo de tres intentos. El último, en el que el fallo de sutura fue mayor, la reintervención lo dejó solucionado en un tiempo.

Otros factores que hay que tener en cuenta y que creemos que tienen mucha importancia, son los que se refieren a la técnica en sí (no al procedimiento), al material de sutura, a la presencia de erecciones y a no dejar cuerpos extraños. La técnica debe ser depurada, minuciosa y, desde luego, atraumática; emplear erinas en lugar de pinzas de disección, ya que en los puntos de presión de estas últimas debido a fragilidad de los colgajos pueden aparecer pequeñas zonas necróticas, causa de fracaso. Como material de sutura profunda creemos no debe emplearse otro que el Perlón, con grandes ventajas sobre cualquier clase de catgut.

La presencia de erecciones puede ser otro motivo de complicaciones por causas fácilmente comprensibles; un tratamiento a base de Fernergán alternando con Atarax y Luminal por las noches, nos ha dado buenos resultados.

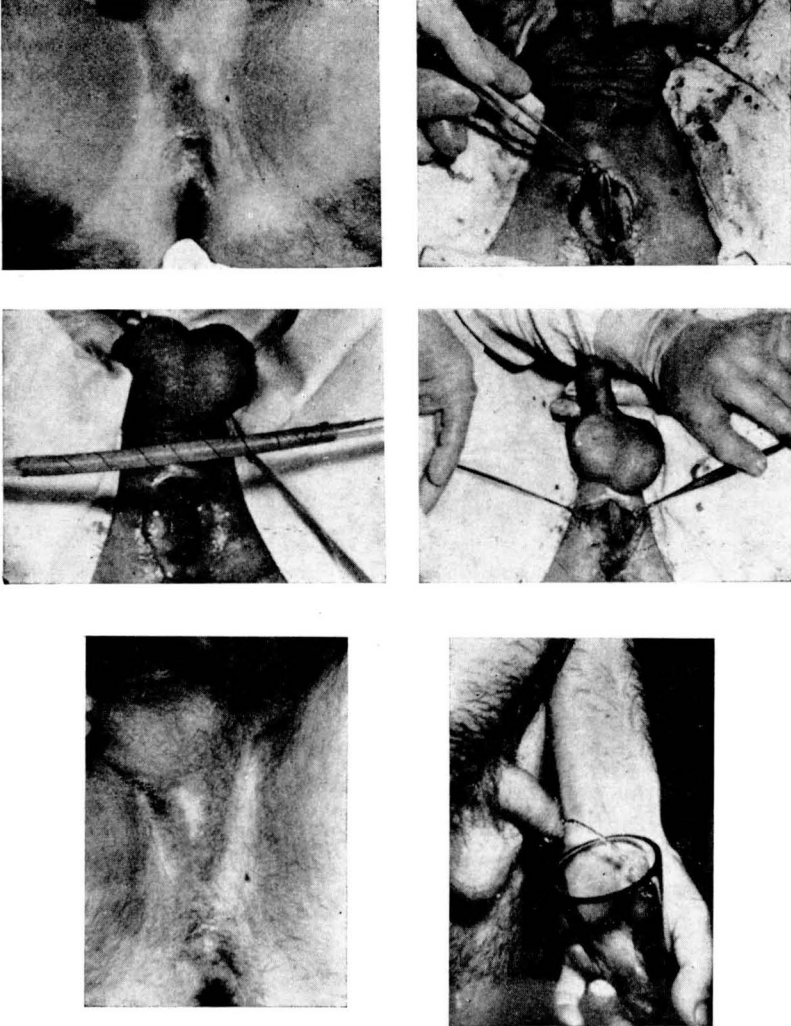
Las sondas, sean del material que se quiera, actúan como cuerpos extraños produciendo una irritación local seguida de edema y

exudación, fenómenos que en ningún momento pueden actuar en sentido favorable.

La técnica de Denis Browne reúne gran número de ventajas: Muy simplificada, más asequible al cirujano general, soluciona los aspectos sexual y urinario, etc.; pero hay algo que no resuelve y que, como decíamos al principio, consideramos de gran importancia: No deja el meato apical a lo cual hay que conceder mucho más valor que el que se le da corrientemente; buena prueba de ello la constituye el hecho de haber sido varios los pacientes que han venido a consultar para intentar la corrección. El factor psíquico constitucional que juega un importantísimo papel, no es igual en todas las personas. De no presentar este inconveniente, creo sería el procedimiento de elección.

*Casuística:* Tratados 29 casos; en tratamiento, 6. De los 29 casos tratados, todos están resueltos satisfactoriamente excepto dos: uno que continúa con una fístula filiforme que durante largas temporadas parece ocluida para, en un momento dado, permitir el paso de unas gotas de orina; no obstante, el paciente está satisfecho y no ha querido reintervenirse. El caso restante, después del fracaso en tres ocasiones para cerrar una fístula más grande, dejó de asistir a nuestra consulta.

Los 29 resueltos se dividen en: Cuatro con la técnica de Beck; dos



Caso 7. — Reconstrucción total de la uretra perineal, ausente a consecuencia de un accidente ocurrido dieciocho años antes; resolución mediante el procedimiento a «cielo abierto», en colaboración con el Dr. Muñoz Escoda.



con la de Bosio y los 23 restantes con la descrita; y todos sin derivación de orina, excepto los nueve primeros.

Del total, 19 sin complicación y 10 con fístulas.

Y para terminar presentamos dos casos de reconstrucción uretral de una estenosis completa a nivel del surco balano prepucial, de unos tres centímetros de longitud, a consecuencia de una lesión producida durante las maniobras de dilatación después del tercer tiempo del tratamiento de su hipospadias y al cual hemos hecho referencia anteriormente. Y el otro que, a causa de un accidente ocurrido 18 años antes, presentaba la total ausencia de toda la uretra perineal,

desde la base del pene hasta casi uretra prostática.

Ambos fueron perfectamente resueltos mediante lo que llamamos «reconstrucción uretral a cielo abierto», consistente en formar una nueva uretra mediante injerto libre arrollado sobre sonda o bujía apropiada, como en el tercer tiempo de la técnica de Mc Indoe, pero en lugar de tunelizar, formar el lecho mediante amplia exposición quirúrgica.

#### BIBLIOGRAFIA

- BEVERLY DOUGLAS. — Plastic & Reconstructive Surgery. Vol. 11 n.º 2, 1953.  
BOSIO. L. — Minerva Chirurgica Vol. 16 n.º 10.  
MC. INDOE. A. — American Journal of Surgery. Vol. 38, 1937.
-