NUESTRA EXPERIENCIA EN LA TECNICA DE LA CORRECCION DE LOS HIPOSPADIAS PERINEALES*

Dr. J. M. BARTRINA CALVO

Jefe del Servicio de Urología de los Hosoitales de S. Juan de Dios y S. Pedro Claver

El hallazgo de malformaciones en los genitales externos es muy frecuente, pero en ciertos casos esta alteración patológica es tan importante, que es imposible de visu el poder establecer el sexo del niño ante el que nos encontramos. El número de estos últimos casos, según la estadística de Burns, llega a la cifra de un 1 por 1.000 nacimientos, ¿cuántos no serán los que presenten pequeñas alteraciones?

El hecho de habernos encontrado con varios enfermos de diferentes edades con este tipo de malformación nos ha llevado a presentar esta comunicación para poner en evidencia las técnicas y complicaciones que se nos han presentado en la resolución de estos casos.

Ante todo, hemos de decir que la misión de un cirujano acostumbrado a estos avatares, ante un pequeño que reúna estas características, consiste en la necesidad de convencer a los padres de llevar a cabo las exploraciones pertinentes para conseguir la determinación del sexo.

Por lo cual, y en primer término, y descartados los caracteres sexuales que no nos sirven de orientación, tenemos que llevar a cabo la investigación del sexo cromosómico. Esta técnica, descrita por Barr y desarrollada por Moore, que no describiremos aquí por no ser de nuestra incumbencia, nos permite el diagnóstico del sexo mediante la investigación de las células cromatino-positivas, que resulta inferior al 4 % en el sexo masculino, y superior en el femenino.

2º El estado hormonal: Hemos de investigar el pregnandiol, la foliculina y, sobre todo, los 17 cetosteroides en orina; pues mientras los dos primeros tienen en la infancia un interés relativo, no ocurre lo mismo con los últimos, ya que se encuentran un cierto número de casos en que la alteración de los genitales externos es debida a la existencia de una hiperplasia adrenocortical, que a su vez determina la aparición de un síndrome adrenogenital con todas sus consecuencias. En el niño se eliminan normalmente menos de 0,5 mgr. de

---

* Comunicación presentada como Académico Corresponsal en la Sesión del día 10-XI-64.

17 cetosteroides por la orina en 24 horas; si encontramos valores por encima de los 2 mgr., se puede establecer el diagnóstico de esta alteración hormonal que determinará al mismo tiempo una retención de potasio y una pérdida del sodio; la investigación de estos elementos en la sangre nos coadyuvará en el diagnóstico.

3º El estudio de la estructura gonadal: Gross y Mecker creen que en caso de duda, hay que llevar a cabo una exploración abdominal, mediante una laparotomía exploradora, en los primeros días de la vida, no intentando durante la misma ningún acto terapéutico. Mediante esta exploración podremos observar las características de las gónadas y la existencio o no de un útero y el tamaño del mismo.

4º Más adelante será interesante el estudiar los caracteres psicológicos del niño, sus costumbres, juegos, aficiones y relación con los niños de ambos sexos.

5º Finalmente, el estudio de la morfología de los genitales externos nos orientará sobre la conducta a seguir, en el sentido de si es más fácil hacer una vagina aceptable que no un pene inútil.

Este último aserto abona sobre los inconvenientes que pueden provenir del hecho de intentar una corrección demasiado prematura, por dos causas principales: En primer término, es muy difícil el valorar el subsiguiente desarrollo que experimentarán estos genitales, pues nos hemos encontrado en ocasiones que penes casi inexistentes en los primeros años de la vida, han alcanzado después un tamaño que nos ha permitido la corrección muy aceptable de la malformación, y por otro, en el caso de tener que efectuar una vagina artificial, sólo conseguiremos un buen calibre de la misma si efectuamos la intervención plástica a una edad crítica ni tan alta que pueda repercutir psicológicamente sobre el niño, ni tan temprana que se presenten dificultades técnicas insuperables para su perfecta realización.

Así, pues, la determinación del sexo en temprana edad nos servirá principalmente como orientación de la conducta a seguir en los años futuros y, al mismo titempo, para comunicar a los padres el tipo de educación, tanto moral, psicológica como sexual que han de seguir con sus hijos afectos de estas importantes malformaciones, y conseguir, mediante la acción conjugada de todos nuestros esfuerzos, una recuperación tanto orgánica como psicológica de estos pacientes.

Como se puede comprobar de todo lo dicho, esto sólo se puede llevar a cabo mediante la labor de un equipo muy completo en el que entran a formar parte pediatras, endocrinólogos, analistas, psicólogos y urólogos, y dado el carácter de mi especialidad comprendida entre estos últimos, voy a presentar la técnica por mí seguida para la corrección de un tipo de estas mal-

formaciones cual es la de los hipospadias perineales.

Para ello me valdré de la exposición del caso de uno de mis últimos pacientes, que si bien no es típico en la determinación del sexo, ya que presentaba, por lo menos en el momento en que lo vimos nosotros, una serie de caracteres que hacía difícil la equivocación, tenía el inconveniente de tratarse de una persona adulta.

Se trata de Ana María P., de 28 años de edad, que vista por el Dr. D. José M.ª Mercadal por una alopecia areata y un hirsutismo facial, comprobó en la exploración general por él realizada, una conformación anómala de sus genitales externos, una alteración de los caracteres sexuales y una ausencia de pérdidas menstruales.

Presentaba esta paciente las siguientes características: Por inspección, puede compro-

Figura 1

Figura 2

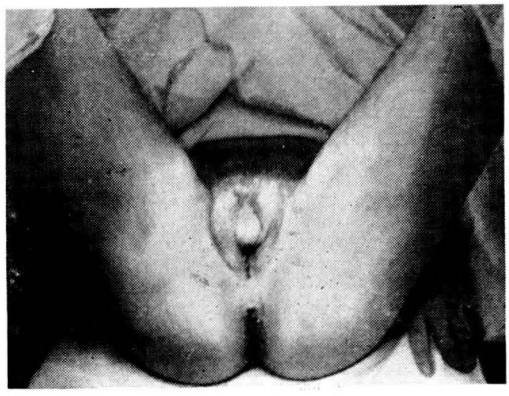

Figura 3

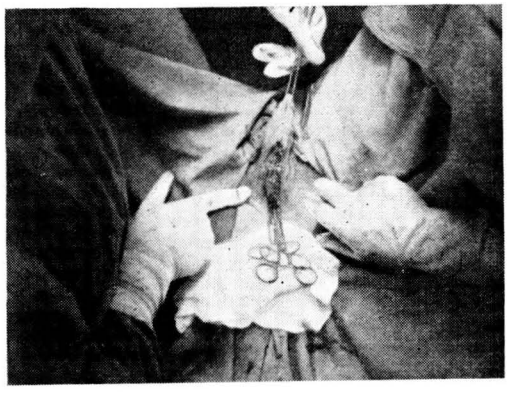

Figura 4

barse además de una distribución pilosa pubiana de tipo masculino, la existencia de un pene bastante desarrollado, fuertemente incurvado hacia el periné y enterrado entre dos repliegues cutáneos, dispuestos en forma de labios mayores muy prominentes separando los cuales nos encontramos ante un orificio bastante amplio situado en el periné a través del cual efectúa las micciones, y otro de menor tamaño colocado por detrás del mismo a un centímetro de distancia (figuras 1 y 2).

tencia de una tumoración con las características de una pequeña próstata.

En una cistouretroscopia el cuello vesical es de aspecto y configuración normal, y en una uretra más larga que la femenina nos es imposible hallar el relieve característico del verumontanum.

En vista de todos estos datos y suponiendo se trataba de un individuo de sexo masculino, se llevaron a cabo una serie de análisis destinados a comprobar este aserto. En un análisis hormonal de la orina obtenemos

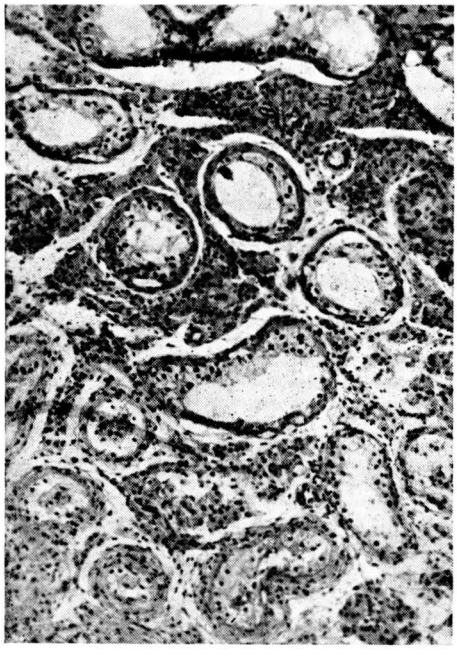

Figura 5

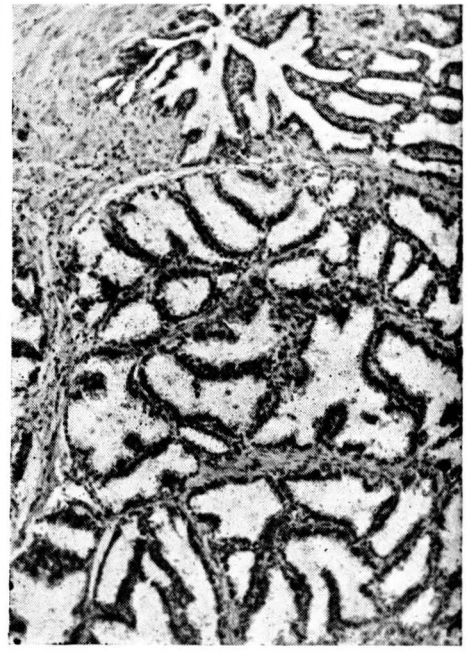

Figura 6

Por palpación nos encontramos frente a dos tumoraciones situadas en ambas regiones inguinales, que parcialmente libres, pueden hacerse descender hasta la raíz de los presuntos labios mayores. En el lado derecho existe asimismo una hernia inguinal.

Se efectúa una exploración instrumental de ambos orificios, obteniéndose por el anterior la salida de orina a través de la sonda, mientras que en el posterior la sonda queda detenida a unos tres centímetros del orificio de entrada.

Por tacto rectal puede comprobarse, a través de la cara anterior del recto, la exis-

los siguientes resultados: 17 cetosteroides en 24 horas = 21,6 mgr. Pregnandiol = negativo; Foliculina = negativa.

Se efectuó asimismo una investigación del sexo cromosómico, y el Dr. Francés nos comunica los siguientes datos: Después de haber investigado la cromatina de Barr en diez contajes, nos da un 2 % de células cromatino-positivas.

Se practica una radiografía inyectando substancia de contraste a través de una sonda introducida en el orificio de la supuesta vagina, comprobándose que el tamaño de la misma es muy pequeño y su longitud sólo

alcanza unos tres centímetros, presentando una forma en fondo de saco (fig. 3).

Se lleva a cabo también una exploración radiográfica de todo el tramo urinario para descartar la existencia de otras malformaciones de este sistema, relativamente frecuentes en estos pacientes; comprobándose la normalidad del mismo y el buen funcionamiento de los riñones.

Con todos estos datos se puede establecer el diagnóstico de hipoplasia genital e hipospadias vulviforme, en un individuo de sexo masculino. Diagnóstico que no se llevó a cabo con anterioridad seguramente por el origen del enfermo, pueblo de Castilla, bastante aislado, de pocos habitantes, con pudor exagerado y de bajo nivel cultural.

siguiéndose un pene de escaso calibre pero de bastante longitud (fig. 4), al mismo tiempo se efectúo la resección de todo el conducto situado por detrás del meato hipospádico; al final del mismo se halló un pequeño órgano de unos dos centímetros de longitud, duro al tacto, que me hizo pensar en la existencia de un pequeño útero atrófico. Se aprovechó la anestesia para practicar asimismo una incisión en la región inguinal izquierda y una biopsia del órgano situado en la misma.

El resultado de las biopsias fue el siguiente:

Biopsia de testículo: Tubos seminíferos de luz muy amplia debido a la falta de diversas capas germinales, pudiendo decirse que sólo se encuentra una mambrana basal y

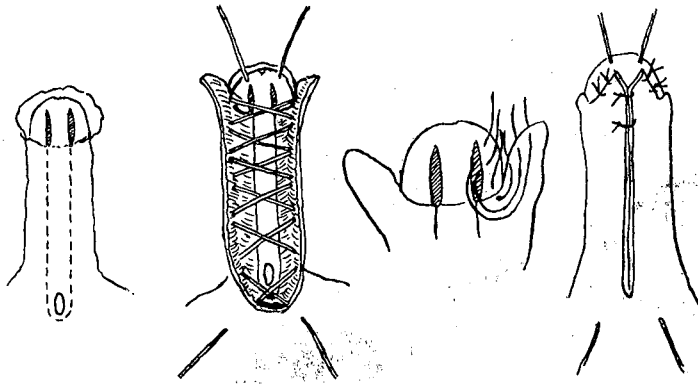

Figura 7

Se planteó entonces el problema personal y familiar del cambio de sexo. En cuanto al problema del enfermo, no hubo ninguna complicación, ya que al enterarse de su sexo, lo aceptó casi agradecido mediante una frase bien explícita: «Así no soy nada, quiero ser algo». Más difícil fue el problema familiar que no aceptaban el cambio de sexo, tratándose como se trataba de unos labradores de un pueblo pequeño. El enfermo se desentendió de su familia, y diciendo que no volvería al pueblo me autorizó a efectuar las intervenciones pertinentes para conseguir la transformación de sus genitales.

Se llevó a cabo la primera intervención, que consistió, previa una incisión transversal de la piel de la parte ventral del pene, en la liberación de todos los tractos fibrosos que lo mantenían incurvado, con-

unas capas formadas por células de Sertoli aplanadas. En el estroma conectivo se encuentra un aumento del número de células de Leydig. Diagnóstico: hipoplasia testicular en grado avanzado de desarrollo (figura 5).

En cuanto a la biopsia de la tumoración hallada al final del conducto pseudovaginal, se puede comprobar que está formado por una serie de acinis glandulares, siendo el diagnóstico el de glándula parauretral, pero por su aspecto podría tratarse de una próstata aberrante o de los restos de un conducto embrionario (fig. 6).

A los dos meses de la primera intervención y con un pene ligeramente incurvado, se lleva a cabo la reconstrucción de la uretra mediante una variación de la técnica de Denis Brown, en la cura del hipospadias,

consistente en practicar una incisión de la piel en forma de U desde el glande hasta la parte inferior del meato uretral, y de tal forma que deja adherida una tira de piel en el centro de la cara ventral del pene; a continuación se lleva a cabo una liberación amplia de la piel del pene que rodea a la incisión y una sutura intradérmica de estos dos colgajos entre sí, dejando enterrada la tira de piel antes descrita. La variante con la técnica de Denis Brown consiste en que nosotros llevamos a cabo la reunión de los colgajos cutáneos mediante una doble sutura intradérmica, con hilo de nylon cuyos extremos salen por arriba y por debajo de la zona suturada. Se coloca en estos casos una sonda de drenaje vesical en el hipogastrio, con el fin de derivar la orina y evitar su paso por la zona cruenta (figura 7).

A los diez días se extrajo la sutura intradérmica y la sonda hipogástrica y al día siguiente ya empezaron a realizarse las micciones por la nueva uretra.

Figura 8

Figura 9

Figura 10

Figura 11

Figura 12

A los dos meses de la intervención inicia disuria, micciones frecuentes y chorro estrecho, y al practicar una exploración instrumental de la uretra se comprueba la existencia de una estenosis importante en la raíz del pene. Con el fin de evitar el tener que llevar a cabo continuas dilataciones, practicamos una nueva intervención, deshaciendo

parte de lo hecho, es decir, abrimos de nuevo la uretra en la zona estenosada y aprovechamos para, resecando parte del tejido cicatricial, conseguir un mayor enderezamiento del pene, dejando, pues, una parte de la uretra neoformada a nivel del glande, y otra parte a nivel del periné, quedando entre las mismas un ojal a través del cual efectúa las micciones. Se aprovecha esta intervención para practicar una nueva biopsia del órgano situado en la región inguinal derecha, dando como resultado las mismas características que la del lado izquierdo (figuras 8 y 9).

A los cinco meses de esta úlitma intervención se lleva de nuevo a cabo la reconstrucción de la uretra y el cierre del ojal mediante la misma técnica de la doble sutura intradérmica, consiguiéndose el cierre total del mismo y la reaparición de las micciones por la punta del pene, que ha alcanzado un desarrollo bastante considerable (figs. 10, 11 y 12).

Discusión. — El doctor S. Dexeus Font pregunta si, de existir un déficit gonadal, como supone, podría recurrirse a un tratamiento, v. gr., gonadotropínico (coriónico). Le interesan, además, ciertos pormenores técnicos complementarios.

El doctor J. M.ª Cañadell Vidal, en tanto que endocrinólogo, admite la esterilidad definitiva del paciente; y habla de la terapéutica, prolongada, con suero de yegua (discreta actividad gametogénica), con suero de mujer gestante (que no incrementaría, tal vez, la actividad gametogénica) o con orina de mujer climatérica (del todo gametogénica).

Se extiende, luego, en sendas consideraciones respecto de una enferma que presentó amenorrea premenopáusica y portadora de un tumor suprarrenal, que se extirpó, curándola.

Trata, también, del hermafroditismo, describiendo un caso (intervenido quirúrgicamente con éxito), y de los seudohermafroditismos, operados algunos de ellos varias veces.

Y aconsejaría la máxima cautela, siempre, en los juicios diagnósticos y pronósticos que se emitan.

El disertante contesta que el individuo tenía espermatorrea nocturna y líbido y que carece de experiencia en cuanto ha manifestado el doctor Cañadell.

Corrige el hipospadias antes de la edad puberal y emplea, tan sólo, su técnica.